

U.O. di Endocrinologia e Malattie Metaboliche

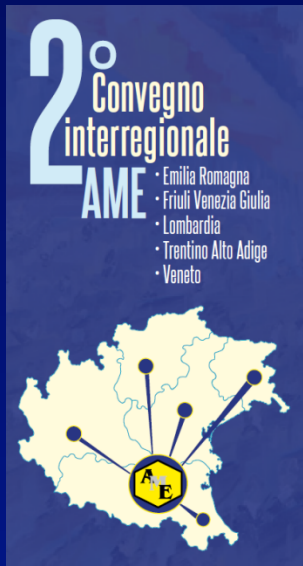Ospedale Morgagni-Pierantoni, Forlì

Direttore: Dr. Maurizio Nizzoli


Bologna, 10 Maggio 2014

I TUMORI DEL TRATTO GASTROENTEROPANCREATICO CASO CLINICO

Dr. Andreas Tartaglia



Motivo della visita



6 Novembre 2012

Donna di anni 41 giunge alla nostra osservazione, avendo riscontrato ripetutamente valori glicemici pari o inferiori 50 mg/dl

Anamnesi familiare, fisiologica e farmacologica

- Imprenditrice
- Padre deceduto a 81 anni per tumore del tratto urogenitale; ipotiroidismo primitivo
- Madre vivente di 78 anni, in a.b.s.
- Non presenta familiarità per diabete mellito
- Menarca a 11 anni; eumenorrea
- Alvo e diuresi regolari
- Non allergie a farmaci
- Non assume farmaci
- Nel 2011 un aborto spontaneo



Anamnesi patologica remota

- Nessun intervento chirurgico in passato
- Novembre 2011 riscontro di gozzo nodulare eutiroideo associato a tiroidite cronica autoimmune (Hashimoto), sottoposto ad agoaspirato ecoguidato, con esito negativo per atipie cellulari (TIR2)

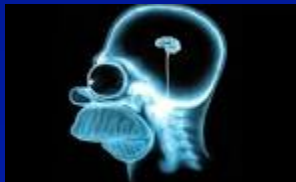Anamnesi Patologica Recente



- Negli ultimi 2 mesi la paziente è stata coinvolta in 2 incidenti stradali, di cui non è in grado di riferire l'esatta dinamica (amnesia retrograda).



- Dall'approfondimento anamnestico risultano episodi di diplopia, offuscamento del visus, "stati di allarme" (interpretati dal curante come possibili DAP), e momenti di "estraneazione dall'ambiente", interpretati come possibili assenze dal neurologo consultato.

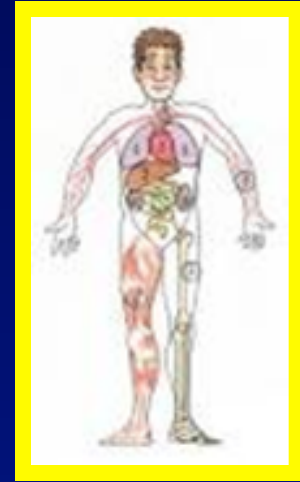

- In seguito a tali episodi effettua una visita Neurologica ed una RMN encefalica con m.d.c., che risultano negative.

Anamnesi patologica recente

- Dalla documentazione clinica della paziente si evidenzia la presenza reiterata di **ipoglicemie a digiuno** già dal 2010 (glicemie inferiori a 60 mg/dl), mai associate a franca sintomatologia (*hypoglycemia unawareness*).
- Durante la visita, (ore 11 circa), la paziente appare confusa ed a tratti assente. Pertanto, si misura la glicemia capillare, che risulta **36 mg/dl..**

Esame obiettivo



- Altezza: 168 cm
- Peso corporeo: 70 kg
- BMI: 24.8
- Pressione Arteriosa: 110/80 mmHg
- Obiettività cardiaca e polmonare non significative
- Obiettività neurologica negativa per deficit focali



QUESITO n° 1a

In base alla storia clinica,
caratterizzata da ipoglicemia a
digiuno, qual è il sospetto
diagnostico ?

Esami ematochimici generali (novembre 2012)

Globuli rossi ($\times 10^6/\text{mmc}$)	4.45
Globuli bianchi ($\times 10^3/\text{mmc}$)	6.16
Hb (g/dl)	13.2
Creatinina (mg/dl)	0.86
AST/ALT (U/L)	16/12
Colesterolo totale (mg/dl)	208
Colesterolo HDL (mg/dl)	79
Trigliceridi (mg/dl)	63
Glicemia (mg/dl)	40
Sodio (mmol/L)	141
Potassio (mmol/L)	3.9

Esami di laboratorio ormonali e dell'autoimmunità

ACTH (ng/L)	21.9
Cortisolo (mcg/l)	110
Prolattina (mcg/L)	8
Insulina (mU/L)	17.1
PTH (ng/L)	38
Calcio (mg/dl)	9.1
GH (ng/ml)	2.3
IGF1 (ng/ml)	197
TSH (mcU/L)	1.75
FSH (UI/L)	3.0
LH (IU/ml)	6.9
Estradiolo (pmol/L)	2499
Gastrina (pg/ml)	33
Anticorpi anti-insulina	negativi
Anticorpi anti-transglutaminasi	negativi



QUESITO n° 1b

Quali esami di laboratorio devono essere richiesti nel sospetto di insulinoma?

Ricovero presso l'U.O. di Endocrinologia (8/11/2012)



Test del digiuno prolungato a 72 ore

Alla 6° ora il test è stato interrotto:

- glicemia = 43 mg/dl
- insulinemia = 3.7 mU/L
- C-peptide = 0.43 nmol/L



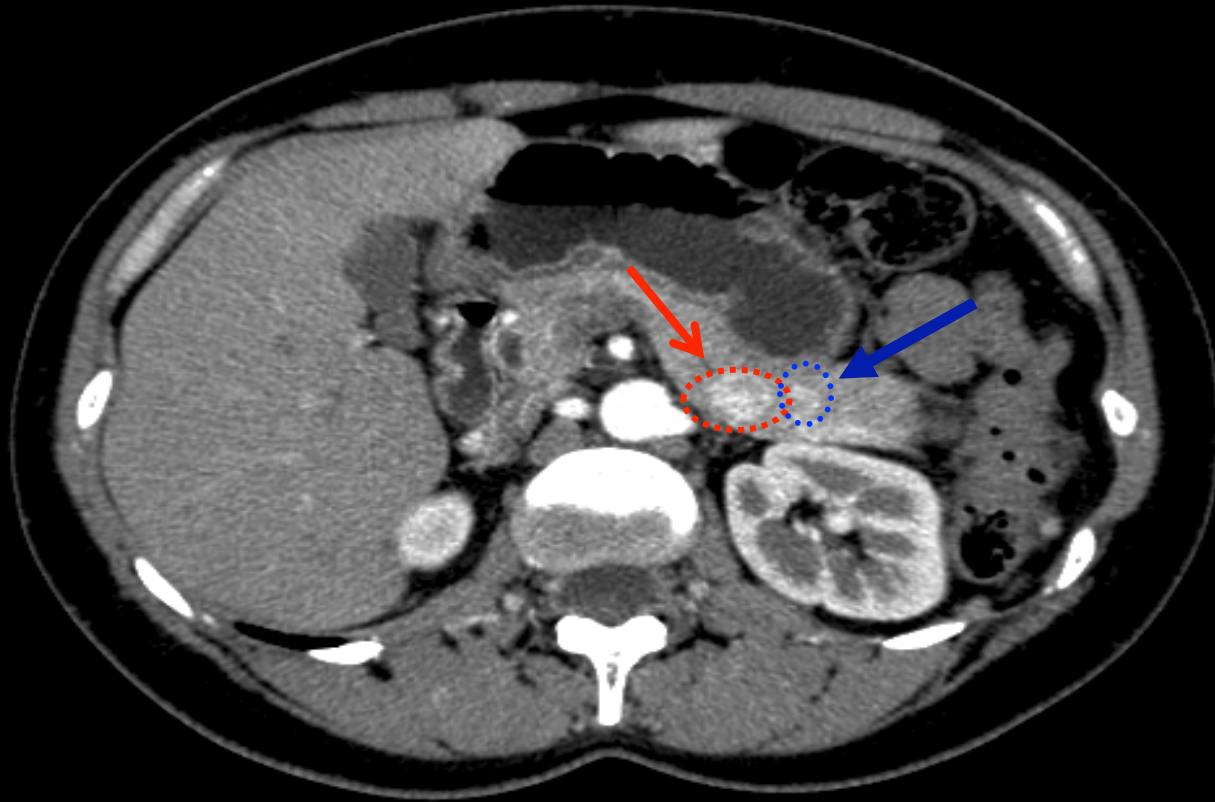
Cromogranina A = 55 mcg/L



QUESITO n° 2

Quali esami diagnostici per immagine sono necessari per la localizzazione di un possibile insulinoma?

TC TORACO -ADDOMINALE CON M.D.C.
(12/11/2012)



Formazione di 16 mm iperintensa in fase arteriosa e venosa e analogo formazione di 8 mm a livello del tratto prossimale della coda



DIAGNOSI DI DIMISSIONE

16/11/12

"Duplice insulinoma del tratto
prossimale della coda del
pancreas"