



Roma, 8-11 novembre 2018

# Corso ecografia del collo



ITALIAN CHAPTER



## Diagnostica ecografica del collo

### Referto e nomenclatura ecografica

Salvatore Monti  
*detto Giuseppe*

UOS Ambulatorio e DH Endocrinologico  
Azienda Ospedaliero-Universitaria Sant' Andrea di Roma





Roma, 8-11 novembre 2018

# Conflitti di interesse



ITALIAN CHAPTER



Ai sensi dell'art. 3.3 sul conflitto di interessi, pag 17 del Regolamento Applicativo Stato-Regioni del 5/11/2009, dichiaro che negli ultimi 2 anni ho avuto rapporti diretti di finanziamento con i seguenti soggetti portatori di interessi commerciali in campo sanitario:

**Nessuno**



# Referto e nomenclatura ecografica



ITALIAN CHAPTER

Roma, 8-11 novembre 2018



- REFERTO: “relazione scritta rilasciata dal medico che ha sottoposto un paziente a un esame clinico o strumentale”
- NOMENCLATURA: “il complesso sistematico dei termini relativi a una determinata scienza o disciplina, ordinati e disposti secondo norme convenzionali, atte a evitare ogni possibile confusione tra i diversi oggetti della stessa disciplina”

**Referto e nomenclatura ecografica  
DEVONO ESSERE CLINICAMENTE UTILI!**



Roma, 8-11 novembre 2018

# La refertazione in ecografia tiroidea



ITALIAN CHAPTER



Il referto ecografico deve avere due requisiti:

- requisiti di contenuto
- requisiti di forma



# La refertazione in ecografia tiroidea



ITALIAN CHAPTER

Roma, 8-11 novembre 2018

Il referto ecografico deve avere due requisiti:

- requisiti di contenuto
- requisiti di forma



Roma, 8-11 novembre 2018

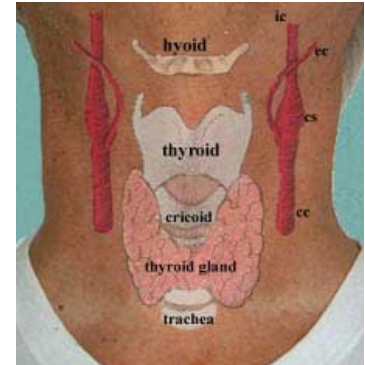
# Requisiti di contenuto



ITALIAN CHAPTER

## SEDE ghiandola tiroidea

- normale
- estensione sottogiugulare della ghiandola
- tessuto ectopico





# Requisiti di contenuto



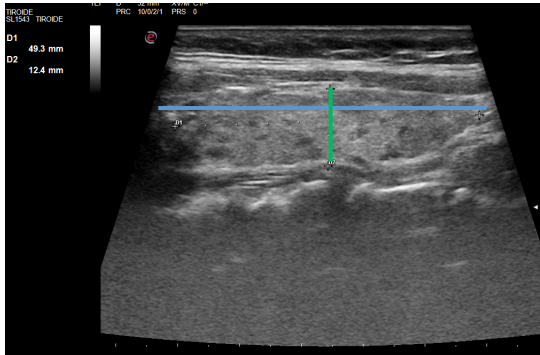
ITALIAN CHAPTER

Roma, 8-11 novembre 2018

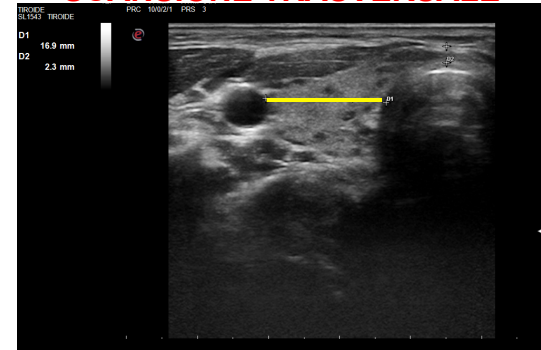
## DIMENSIONI DELLA TIROIDE

- Dimensioni normali di un lobo: Longitudinale 40-55 mm  
Trasversale 10-25 mm  
Antero-posteriore 10-20 mm
- Istmo (antero-posteriore): 3-8 mm
- Calcolo del volume mediante la formula dell' ellissoide:  $L \times AP \times T \times \pi / 6$  (cioè 0,52)

### SCANSIONE LONGITUDINALE



### SCANSIONE TRASVERSALE





Roma, 8-11 novembre 2018

# Requisiti di contenuto



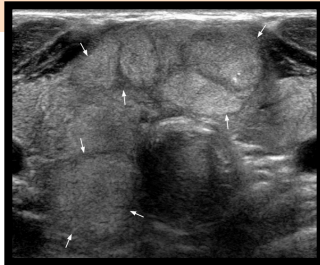
ITALIAN CHAPTER

## Ecostruttura della ghiandola

- omogenea
- disomogenea
- pseudonodulare
- nodulare

## Vascolarizzazione della ghiandola

- normale
- aumentata
- ridotta



## Ecogenicità del tessuto tiroideo

normale

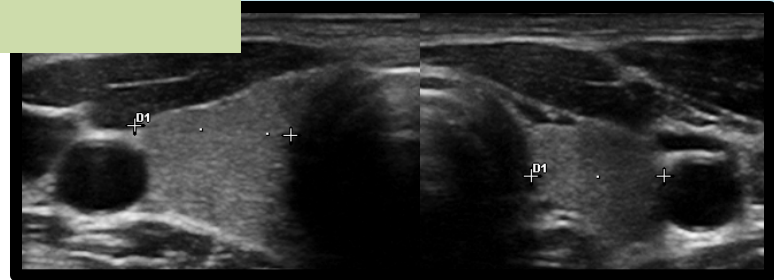
ridotta (ipoecogena)

aumentata (iperecogena)

Pattern:

-omogeneo

-disomogeneo







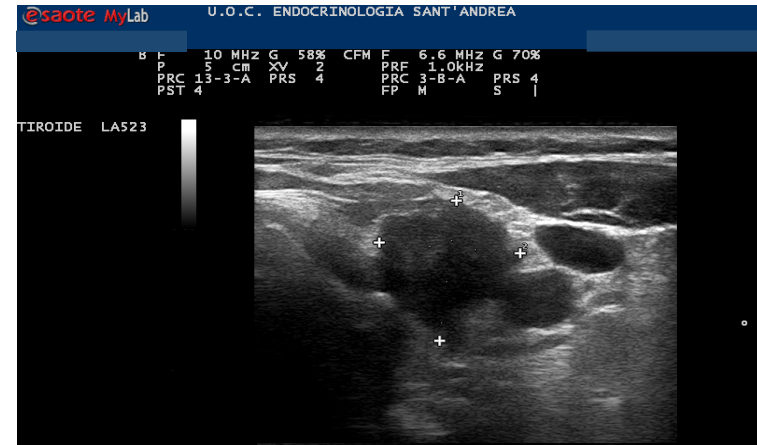
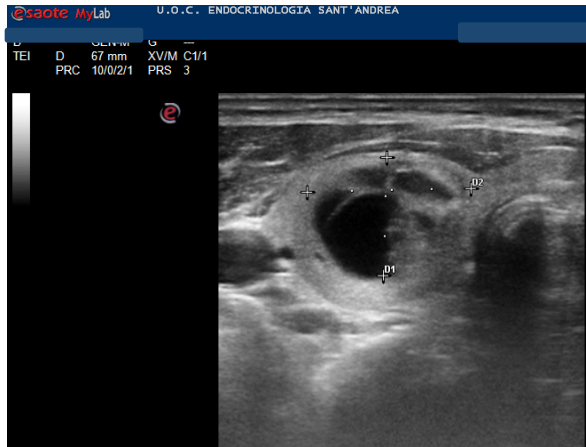
# Requisiti di contenuto



ITALIAN CHAPTER

Roma, 8-11 novembre 2018

## Formazioni nodulari





Roma, 8-11 novembre 2018

# Requisiti di contenuto



ITALIAN CHAPTER



## Formazioni nodulari

Ghiandola tiroidea in sede, di volume nella norma (lobo destro: DAP 1.8 cm, DT 2 cm; lobo sinistro: DAP 1.5 cm, DT 2 cm), ad ecostruttura diffusamente e grossolanamente disomogenea, per la presenza di multiple formazioni nodulari.

Nel lobo tiroideo destro sono presenti:

- nel terzo superiore, un nodulo solido, isoecogeno, con diametri di 0.3 x 0.2 x 0.4 cm (LxAPxT), non vascolarizzato;
- nel terzo medio-superiore, in sede sottocapsulare, una formazione nodulare solida, lievemente ipoecogena, con diametri di 0.6 x 0.3 x 0.7 cm (LxAPxT), priva di vascolarizzazione;
- nel terzo medio-inferiore, in sede paraistmica, un nodulo misto, con diametri di 1.4 x 0.7 x 1.3 cm (LxAPxT) e scarsa vascolarizzazione periferica;
- nel terzo inferiore, un nodulo solido, isoecogeno, dotato di alone ipoecogeno periferico, con diametri di 0.6 x 0.4 x 0.6 cm (LxAPxT), non vascolarizzato.

Nel lobo tiroideo sinistro si osservano:

- nel terzo medio, in sede laterale, una formazione nodulare solida, lievemente ipoecogena, disomogenea, dotata di alone ipoecogeno periferico incompleto, con diametri di 0.6 x 0.4 x 0.6 cm (LxAPxT) e scarsa vascolarizzazione periferica;
- in sede paraistmica, un nodulo debolmente ipoecogeno, dotato di sottile alone ipoecogeno periferico incompleto, con diametri di 1 x 0.5 x 0.9 cm (LxAPxT) e scarsa vascolarizzazione periferica, che deforma il profilo della capsula;
- nel terzo inferiore, una formazione nodulare mista, con diametri di 0.5 x 0.3 x 0.4 cm (LxAPxT);
- nel terzo superiore, in sede posteriore, una formazione nodulare solida, ipoecogena, disomogenea, con diametri di 0.4 x 0.2 x 0.5 cm (LxAPxT).

La trachea è in asse.

In sede latero-cervicale sinistra si osservano dei linfonodi di natura reattiva.

**Non è “ clinicamente utile ”**

**È “ ansiogeno ” per il paziente**



# Requisiti di contenuto

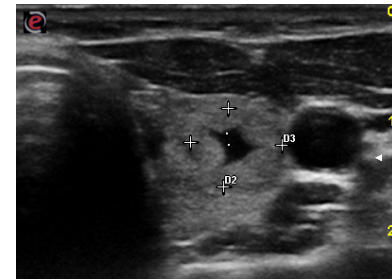
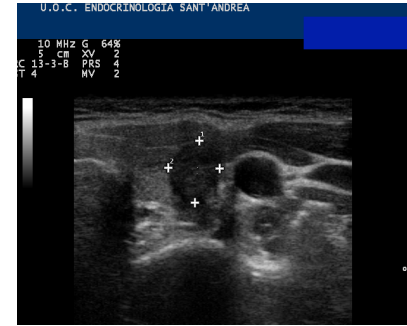


ITALIAN CHAPTER

Roma, 8-11 novembre 2018

## Formazioni nodulari

- noduli clinicamente “significativi” sospetti e/o dominanti
- noduli “non significativi”





Roma, 8-11 novembre 2018

# Requisiti di contenuto



ITALIAN CHAPTER



## **Noduli tiroidei clinicamente “significativi”** (descrizione analitica)

- sede
- forma: ovalare, tondeggiante, “taller than wide”;
- struttura: omogenea, disomogenea, solida, mista, cistica (in caso di cisti, descrivere se semplice o complessa, presenza di artefatti da “comet tail”);
- ecogenicità: isoecogeno, ipoecogeno, marcatamente ipoecogeno, iperecogeno;
- margini: alone completo, incompleto o irregolare; margini regolari, mal definiti o spiculati; segni di estensione extra-capsulare;
- calcificazioni: assenti, micro, macro, a guscio d’ uovo;
- pattern vascolare: periferica incompleta (1), periferica completa con spot centrali (2), vascolarizzazione intensa/caotica di tutto il nodulo (3).

L’esame elasto-sonografico con indicazione della stiffness del nodulo è opzionale



Roma, 8-11 novembre 2018

# Requisiti di contenuto



ITALIAN CHAPTER



## ALTRI NODULI

- Descrivere analiticamente al massimo 2 noduli “significativi”
- In presenza di noduli “non significativi” riportarne numero, sede, ecostruttura, e diametro massimo



Roma, 8-11 novembre 2018

# Requisiti di contenuto



ITALIAN CHAPTER



Nel referto dovrebbero essere inclusi anche:

- indicazione all' esecuzione dell' esame
- eventuale indicazione all' US-FNA.



# Requisiti di contenuto



ITALIAN CHAPTER

Roma, 8-11 novembre 2018

## Ecografista della Patologia Endocrina del Collo (EPEC)



ITALIAN CHAPTER



È consigliabile esprimere la classe di rischio di appartenenza del nodulo significativo, utilizzando la classificazione AME/AACE del rischio ecografico (vedi LG sul nodulo tiroideo edizione 2016, American Association of Clinical Endocrinologists, American College of Endocrinology, and Associazione Medici Endocrinologi medical guidelines for clinical practice for the diagnosis and management of thyroid nodules – 2016 update. Endocr Pract [2016, 22 \(suppl 1\): 2-60](#)), riportata in sintesi in tabella.



# Requisiti di contenuto



ITALIAN CHAPTER

Roma, 8-11 novembre 2018

Classificazione AME-AAACE del rischio ecografico nei noduli tiroidei		
Classe	Aspetti ecografici	Rischio atteso di malignità
<b>1 (basso rischio)</b>	Cisti semplici Noduli prevalentemente cistici ( $\geq 80\%$ ) con presenza di comet-tails e senza caratteri di sospetto ecografico Noduli isoecogeni spongiformi, fra loro confluenti o con orletto regolare e sottile	circa 1%
<b>2 (rischio intermedio)</b>	Noduli debolmente ipoecogeni (vs tiroide circostante) o isoecogeni, con forma ovoide o rotondeggiante e margini regolari Possono essere presenti: vascolarizzazione intra-nodulare, macro-calcificazioni, calcificazioni a guscio, o pattern elastografico rigido	5-15%, in accordo con i vari caratteri presenti
<b>3 (rischio alto)</b>	<u>Noduli con almeno un carattere di sospetto:</u> <ul style="list-style-type: none"> <li>• Ipoecogenicità marcata (vs muscoli pre-tiroidei)</li> <li>• Margini spiculati o micro-lobulati</li> <li>• Micro-calcificazioni</li> <li>• Forma più alta che larga</li> <li>• Crescita extra-tiroidea o adenopatia patologica</li> </ul>	50%-90%, in accordo con la presenza di uno o più caratteri di sospetto

Gharib H, et al 2016





Roma, 8-11 novembre 2018

# Requisiti di contenuto



ITALIAN CHAPTER



## SCORE DI SOSPETTO ECOGRAFICO

- potenzialmente utili
- riflettono i limiti dell'ecografia
- non distinguono con certezza i noduli maligni da quelli benigni
- difficile applicabilità nella routine
- necessità di essere recepiti formalmente a livello locale (PDTA)



Roma, 8-11 novembre 2018

# Requisiti di contenuto

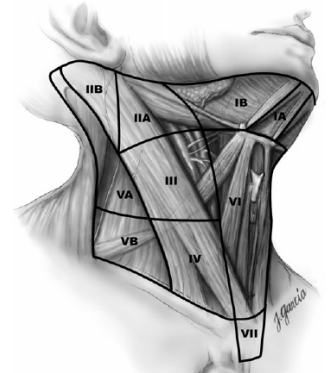
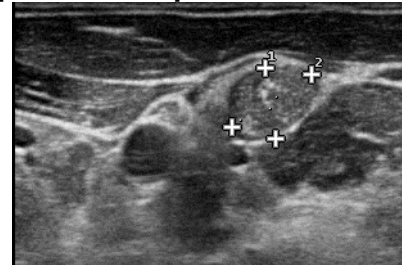
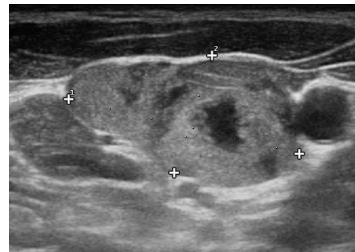
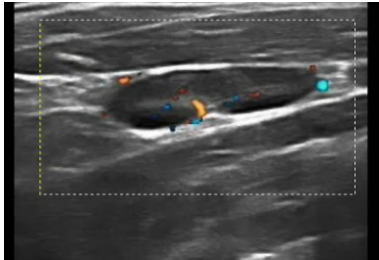


ITALIAN CHAPTER



## LINFONODI

- I linfonodi sono spesso coinvolti nella patologia neoplastica tiroidea
- Valutare obbligatoriamente le stazioni linfonodali centrali e laterocervicali
- Descrivere i linfonodi regionali e loro caratteristiche solo se significativi (sede, dimensioni, forma, ilo, calcificazioni, evoluzione cistica, vascolarizzazione)
- Allungamento della durata dell'esame, comunque indispensabile





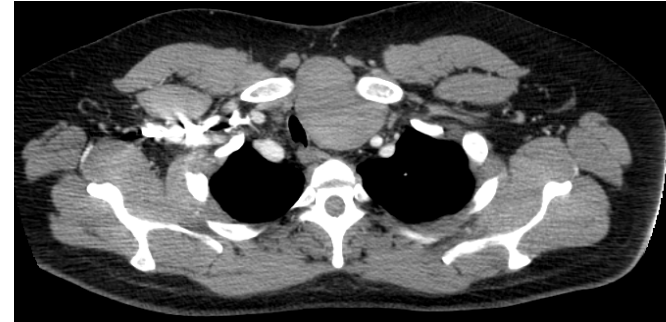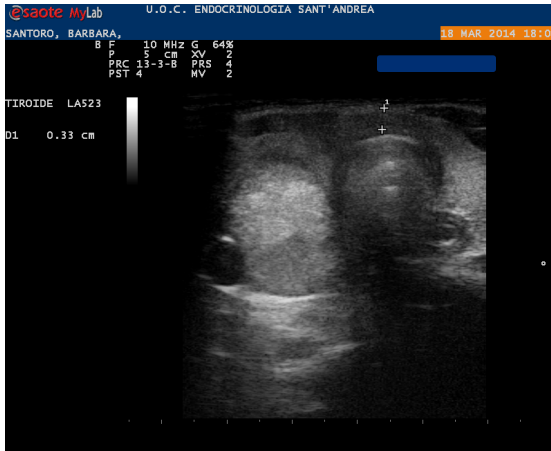
Roma, 8-11 novembre 2018

# Requisiti di contenuto



ITALIAN CHAPTER

## Situazione Tracheale





Roma, 8-11 novembre 2018

# La refertazione in ecografia tiroidea



ITALIAN CHAPTER



Il referto ecografico deve avere due requisiti:

- requisiti di contenuto
- requisiti di forma



Roma, 8-11 novembre 2018

# Requisiti di forma



ITALIAN CHAPTER



- il referto deve essere dattiloscritto
- riportare il nome dell'operatore, della struttura di erogazione, dell'apparecchio utilizzato
- possibilmente deve essere archiviato (meglio se su sistema informatico)
- possibilmente deve essere recuperabile



Roma, 8-11 novembre 2018

# Requisiti di forma



ITALIAN CHAPTER



## Lunghezza del referto

- Un referto troppo lungo rischia di non essere letto e/o di non aiutare a sottolineare le cose significative
- La sintesi è sempre consigliabile purchè non comporti una perdita di informazioni importanti



Roma, 8-11 novembre 2018

# Requisiti di forma



ITALIAN CHAPTER



## Lunghezza del referto

### ECOGRAFIA TIROIDEA CON COLOR DOPPLER:

L'esame ecografico ha messo in evidenza **la tiroide** di dimensioni aumentate e asimmetrica, con prevalenza del lobo di sinistra, in un quadro diagnostico compatibile con gozzo multinodulare.

Lobo ds: DT 17 mm; DAP 16 mm; DL 55 mm

Lobo sn: DT 27 mm; DAP 20 mm; DL 53 mm

L'ecostruttura parenchimale appare finemente disomogenea.

A carico del **lobo destro** si riconoscono ad oggi almeno quattro formazioni nodulari. In terzo superiore un piccolo nodulo solido ipoecogeno di circa 4,3 mm con piccolo polo vascolare interno, rimasto invariato. In terzo medio un ulteriore nodulo misto (solido-liquido) con scarsa vascolarizzazione peri ed intranodulare, di circa 7,2 mm di d.m. In sede paraistmica si segnala un nodulo che appare risultato di fusione di due unità contigue tra loro, ad ecostruttura mista e con vascolarizzazione maggiormente marcata peri ed intralesionale, di circa 9,5 mm di d.m. In terzo inferiore, sul versante posteriore, si riconosce un altro nodulo misto, con calcificazione contestuale, con scarsa vascolarizzazione intralesionale di circa 7,4 mm di d.m. A carico del **lobo di sinistra**, in sede paraistmica, si riconosce un nodulo misto di circa 16,3x16x12 mm con vascolarizzazione del solo gettone solido contestuale. Un ulteriore nodulo dalla simile ecostruttura e vascolarizzazione lo si segnala in polo inferiore dello stesso lobo sinistro di circa 11,5x10,2 mm, con gettone solido contestuale di circa 7 mm con polo vascolare interno ad esso.

Il terzo superiore del lobo di sinistra appare occupato dal nodulo di maggiori dimensioni di tutta la ghiandola, risultato di una conglomerazione di più unità nodulari, prevalentemente solido, isoecogeno, con margini polilobati e minuscole lacune fluide interne, con vascolarizzazione peri ed intranodulare regolare, di circa 32,8x22,1x20,5 mm, moderatamente aumentato rispetto ai precedenti esami ecografici.

Trachea lievemente laterodeviata verso destra.

Alcuni linfonodi subcentimetrici reattivi si evidenziano bilateralmente.

Si consiglia videat specialistico endocrinologico



Roma, 8-11 novembre 2018

# Requisiti di forma



ITALIAN CHAPTER



## Referto e nomenclatura ecografica

- Rispondere al quesito di richiesta dell'esame
- Concentrarsi sui reperti patologici
- I reperti normali dovrebbero essere, al massimo, solo citati e non descritti.
- Soffermarsi sulla descrizione di un reperto normale solo quando rappresenta un cambiamento rispetto ad un dato precedente (ad es. una cisti descritta in precedenza e ora non più rilevabile perché riassorbita)
- Utilizzare termini di uso comune e di immediata comprensione, evitando terminologie troppo fantasiose o inconsuete
- Limitare il ricorso alle sigle





Roma, 8-11 novembre 2018

# Requisiti di forma



ITALIAN CHAPTER



## DOCUMENTAZIONE FOTOGRAFICA

- L'ecografia è per sua natura un'indagine dinamica, inadatta ad essere riassunta in poche stampe allegate al referto
- Anche le immagini statiche non sono ottimali
- Alcune immagini degli aspetti salienti dell'esame devono essere allegate

▪



Roma, 8-11 novembre 2018

# Requisiti di contenuto



ITALIAN CHAPTER



## Ecografista della Patologia Endocrina del Collo (EPEC)



ITALIAN CHAPTER



### DOCUMENTAZIONE FOTOGRAFICA

#### • cinque immagini per la ghiandola:

- immagine antero-posteriore e trasversa per ciascun lobo (2 immagini)
- immagine longitudinale di ciascun lobo (2 immagini)
- istmo con immagine antero-posteriore (1 immagine)

#### • tre immagini per ciascun nodulo di interesse

- longitudinale,
- antero-posteriore/trasversa
- una delle due con valutazione della vascolarizzazione

Necessarie 8 immagini nel caso di nodulo singolo e 11 immagini in caso di patologia multinodulare (se considerati significativi 2 noduli)



Roma, 8-11 novembre 2018

# Diagnostica ecografica tiroidea



ITALIAN CHAPTER



- L' ecografia è uno degli elementi che compongono la diagnosi
- Per la diagnosi sono necessari anche altri elementi

**quindi non sarebbe corretto formulare diagnosi solo sulla base di una ecografia**



Roma, 8-11 novembre 2018



## PROGETTO TIROIDE



ITALIAN CHAPTER



Al Medico curante del/della Sig./Sig.ra:

Nome	[REDACTED]	Cognome	[REDACTED]
Nato/a	[REDACTED]	Il	[REDACTED]
Residenza	[REDACTED]	Via	[REDACTED]
Cap	[REDACTED]	Tel.	[REDACTED]
Medico Curante Dott.	[REDACTED]		

### Anamnesi familiare:

Nessuna patologia tiroidea né familiarità.

### Referto Ecografico:

Tiroide in sede di dimensioni regolari (diametro AP del lobo di dx è circa 1,3 cm diametro AP del lobo di sin è circa 1,46 cm) ed ecostruttura disomogenea nel cui contesto si apprezzano alcune cisti di 0,3 cm a sinistr aed un nodulo al terzo medio del lobo di dx isoecogeno con orletto ipoecogeno di circa 0,8x0,6 cm con vascolarizzazione di II tipo al color doppler di cui si consiglia follow-up.

In sede laterocervicale si apprezzano alcuni linfonodi a verosimile significato reattivo.

### Conclusioni:

Tiroide con cisti a sin e nodulo a dx di cui si consiglia controllo a breve max 6 mesi

### Si consiglia:

TSH (NO TSH REFLEX) - FT4 - abTPO - abTG - ab anti TSH - Vit. D-tireoglobulina-calcitonina



Roma, 8-11 novembre 2018

# Diagnostica ecografica tiroidea



ITALIAN CHAPTER



- L'ecografia è uno degli elementi che compongono la diagnosi
- Per la diagnosi sono necessari anche altri elementi

**quindi non sarebbe corretto formulare diagnosi solo sulla base di una ecografia**

**Tuttavia,** se l'ecografia viene eseguita dal clinico, questi ha spesso a disposizione anche gli altri elementi per formulare la diagnosi

.



Roma, 8-11 novembre 2018

# Diagnostica ecografica tiroidea



ITALIAN CHAPTER



Quando il medico è in grado di pesare il valore clinico dell'immagine ecografica, la valutazione del paziente acquista uno **straordinario valore aggiunto**, cioé un valore di gran lunga superiore alla somma delle indicazioni che provengono, in modo separato, da un clinico che non sa fare l'ecografia o da un ecografista che non conosce la clinica.



GRAZIE PER L'ATTENZIONE