



Roma, 8-11 novembre 2018

17° Congresso Nazionale AME
Joint Meeting with AACE Italian Chapter
Update in Endocrinologia clinica



ITALIAN CHAPTER

DANNI RICORRENZIALI NELLA CHIRURGIA DELLA TIROIDE

Come definire e correggere la lesione

A. Camaioni
Direttore U.O.C. ORL
Az.Osp. S.Giovanni-Addolorata, Roma

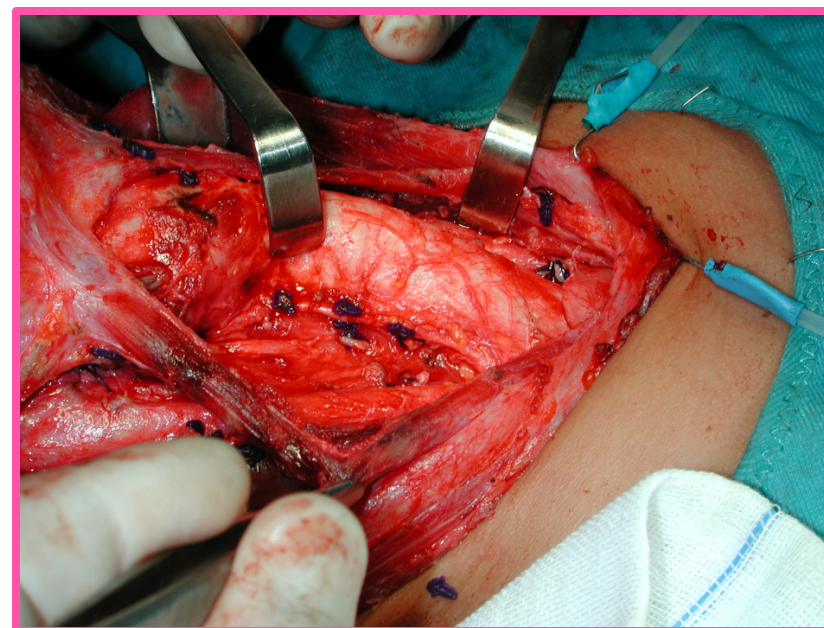
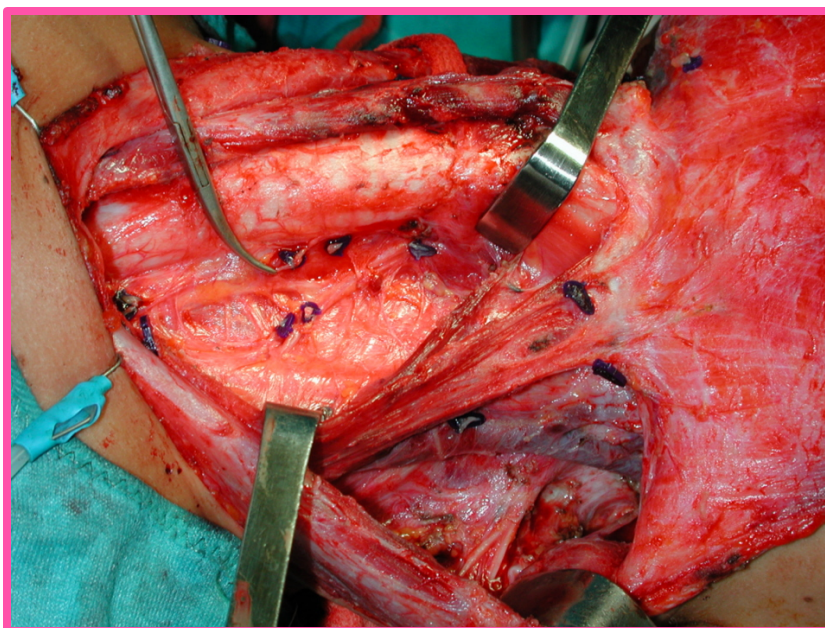
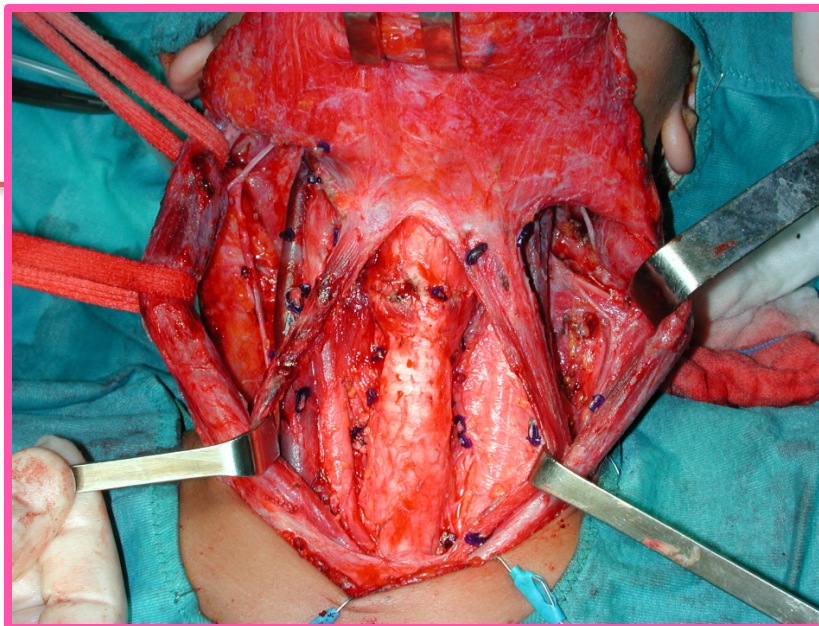




Roma, 8-11 novembre 2018



ITALIAN CHAPTER





Roma, 8-11 novembre 2018

LE COMPLICANZE (1)



ITALIAN CHAPTER



Emorragia - intraoperatoria
- postoperatoria (immediata/tardiva)



Paralisi n. ricorrente - monolat/bilat
- transitoria/permanente
- immediata/tardiva



Paralisi n. laring. sup. - monolat/bilat
- transitoria/permanente
- immediata/tardiva



Dispnea da collasso tracheale



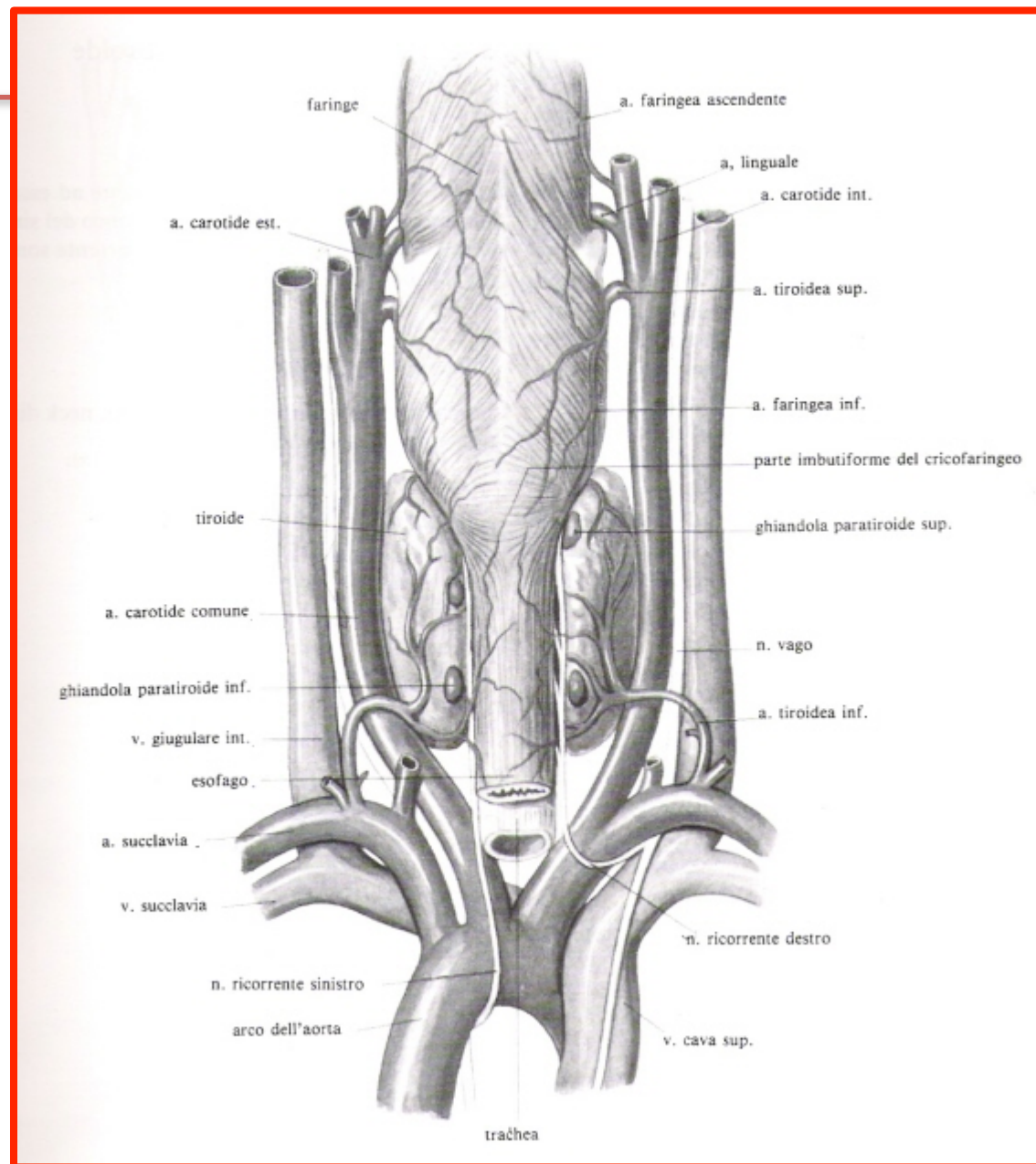
Ipoparatiroidismo - transitorio/permanente



Roma, 8-11 novembre 2018



ITALIAN CHAPTER





LE COMPLICANZE (2)



- Denervazione dei muscoli pre-tiroidei
- Lesione del tronco simpatico cervicale
- Enfisema cervico-mediastinico, pneumotorace
- Inf. della ferita, ascesso cervicale o mediastinico
- Cicatrice esuberante (cheloide, aderenze)



Lesioni nervose post-tiroidectomia

Paralisi nervo laringeo inferiore/ ricorrente:

- monolat/bilat
 - transitoria/permanente
 - immediata/tardiva

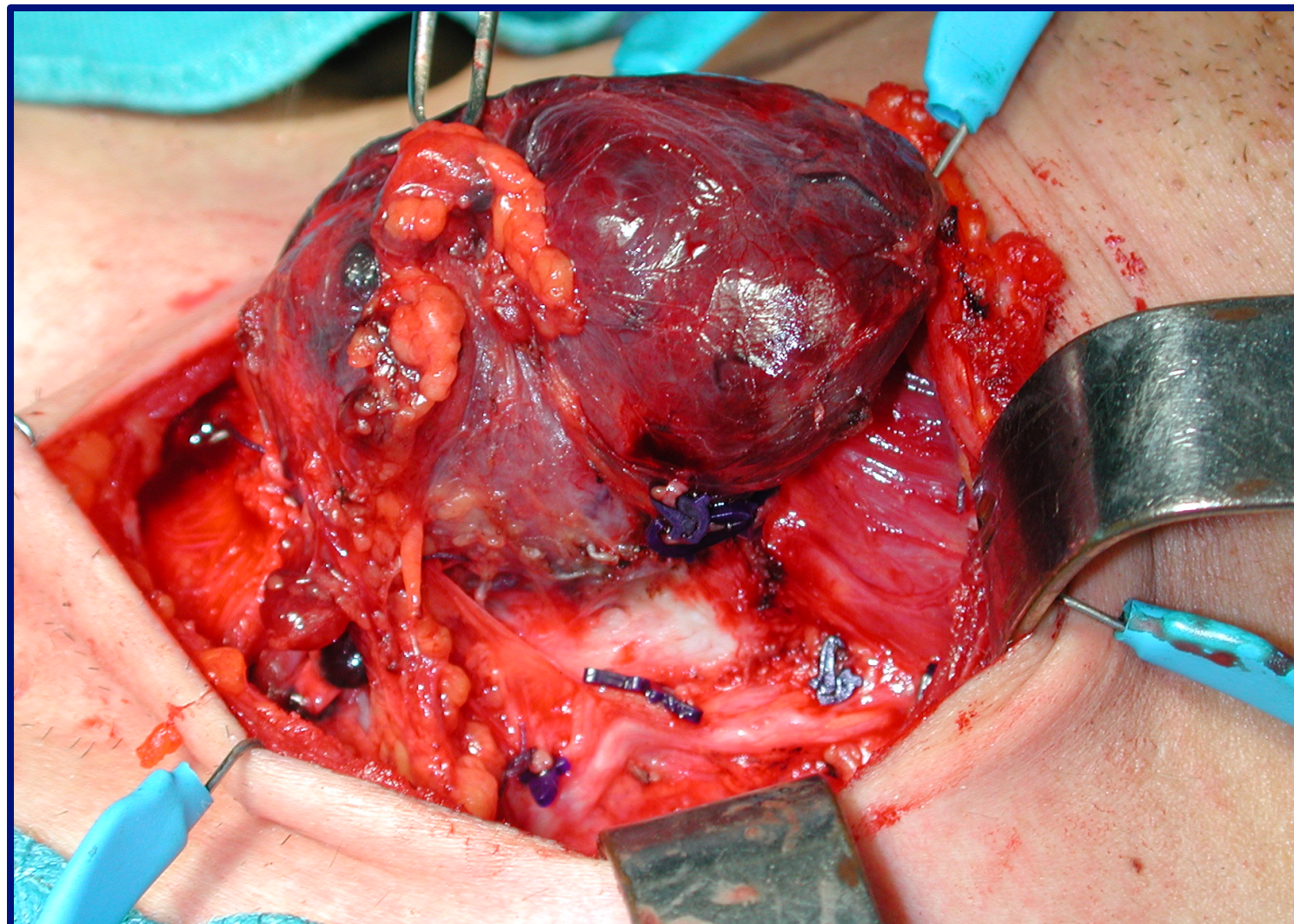


Roma, 8-11 novembre 2018

Nervo laringeo inferiore



ITALIAN CHAPTER





Roma, 8-11 novembre 2018

Paralisi cordale



ITALIAN CHAPTER

MONOLATERALE

BILATERALE

TRANSITORIA

PERMANENTE

IN ADDUZIONE

IN ABDUZIONE



Paralisi cordale bilaterale



Disfonia

Fibrolaringoscopia

Paralisi cordale bilaterale (adduzione)

Causa nota

Trattamento della causa
Trattamento della paralisi

Paralisi Temporanea
Wait and see
Tracheotomia
Tossina botulinica

Causa sconosciuta

TC Cranio, collo, torace
+/- RM, test lab., ecc

Paralisi Permanente
Tracheotomia
Aritenoidectomia (est/endo)
Cordectomia
Re-innervazione

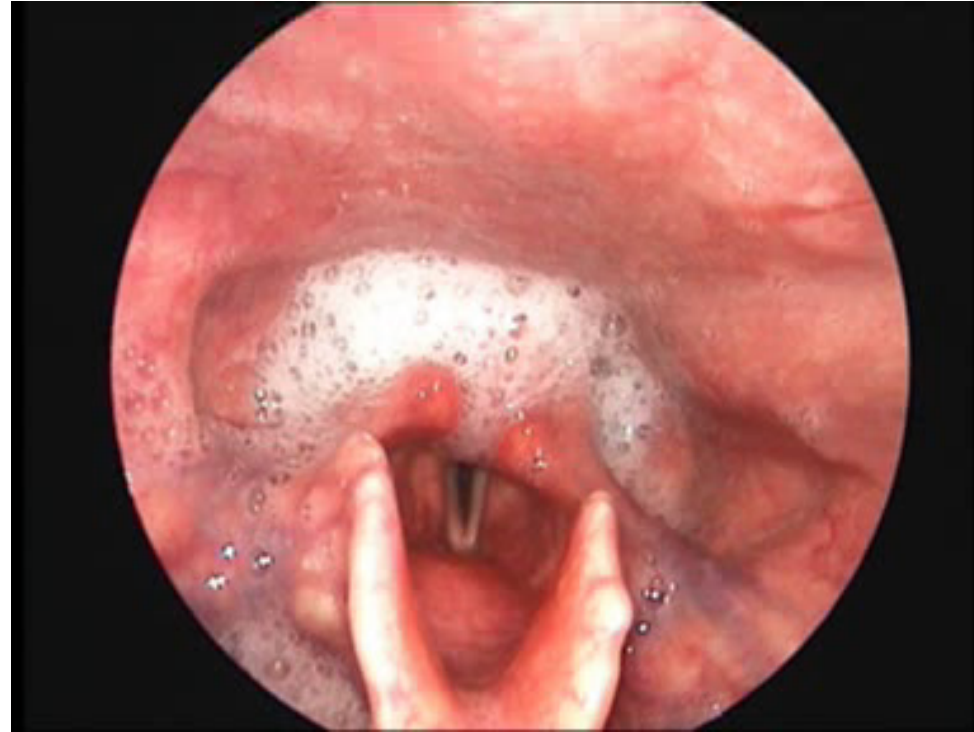


Roma, 8-11 novembre 2018

Paralisi cordale monolaterale



ITALIAN CHAPTER



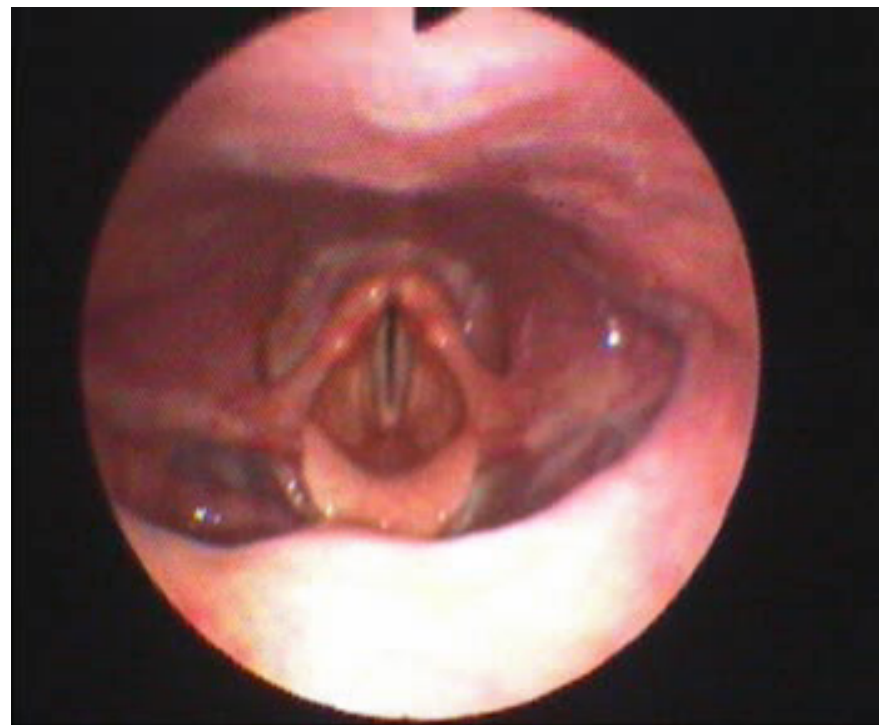


Roma, 8-11 novembre 2018

Paralisi cordale bilaterale



ITALIAN CHAPTER



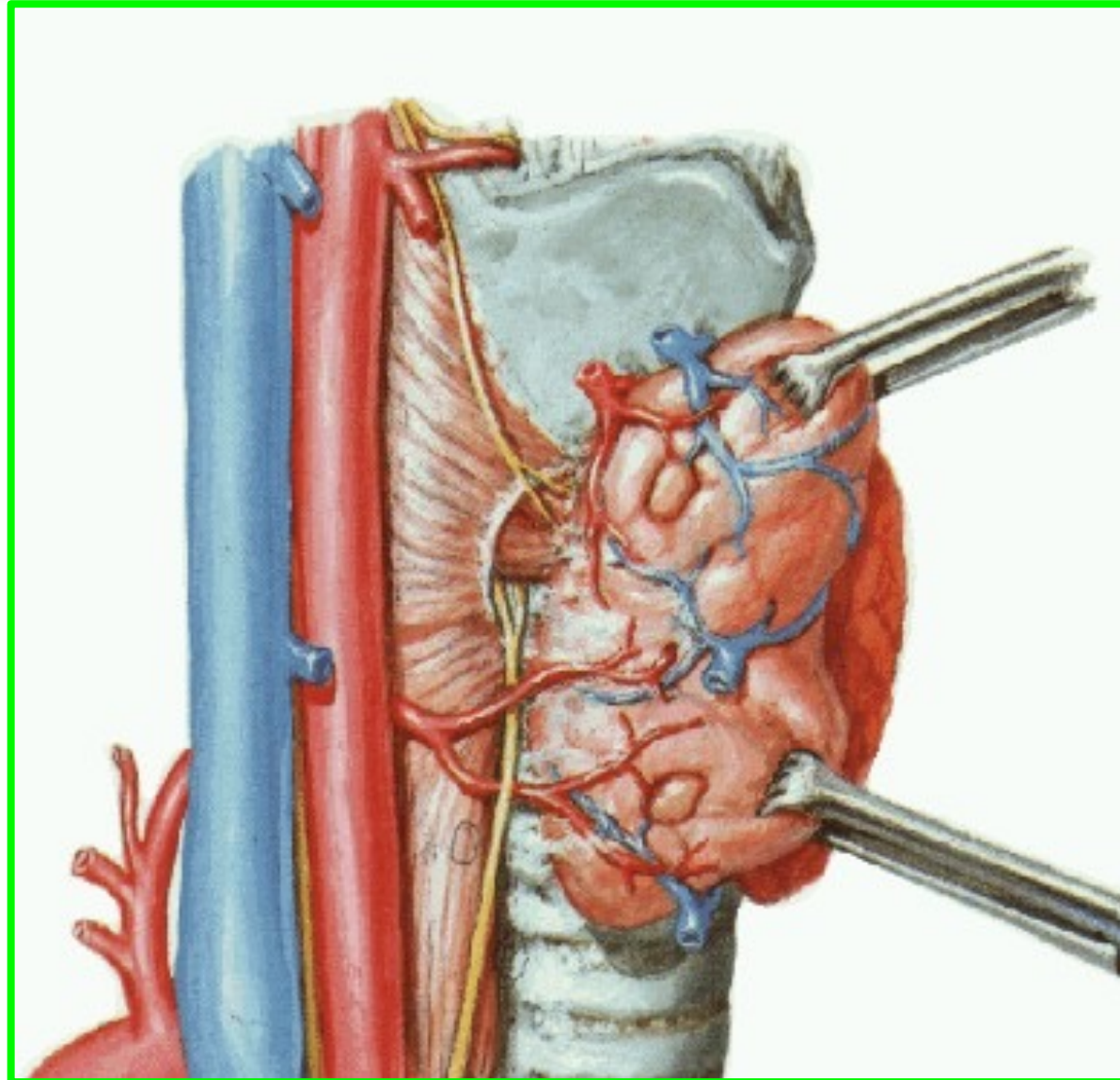


Roma, 8-11 novembre 2018

Nervo laringeo inferiore «ricorrente»

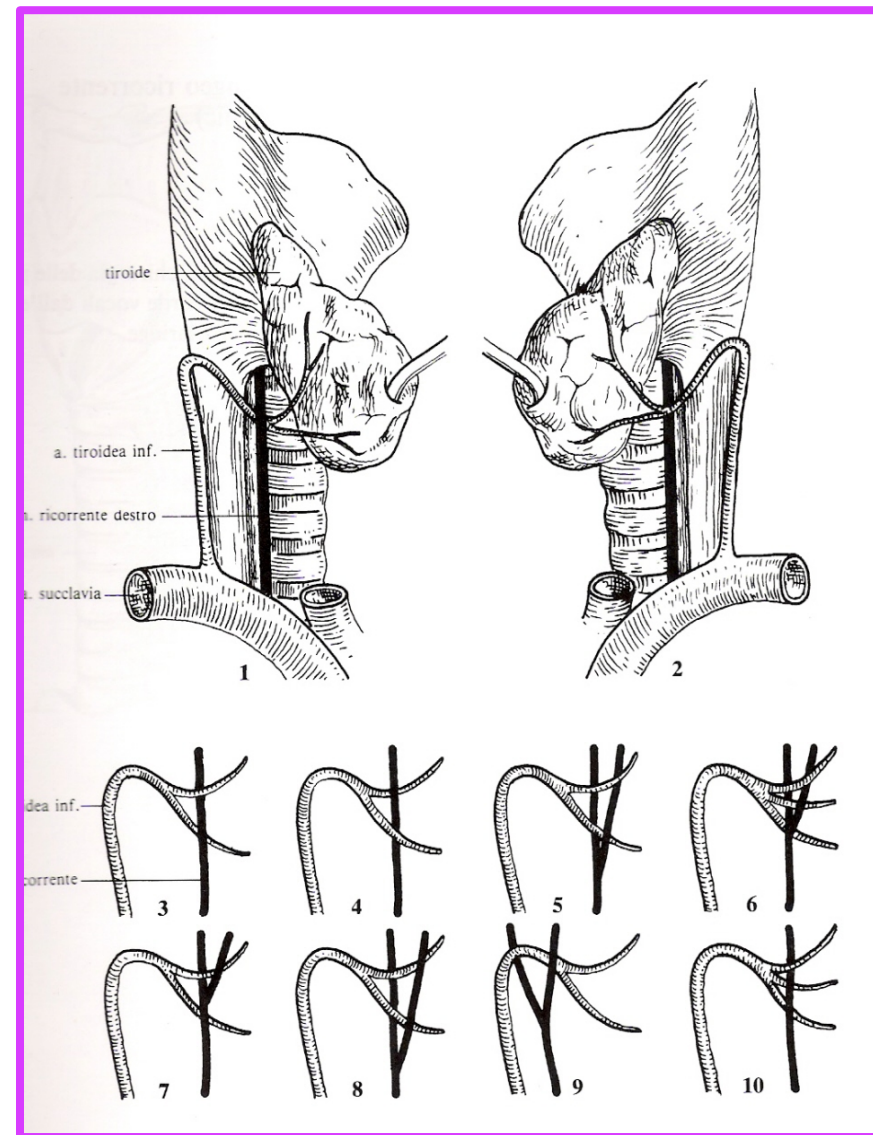


ITALIAN CHAPTER





Possibili variazioni nei rapporti tra nervo ricorrente ed arteria tiroidea inferiore



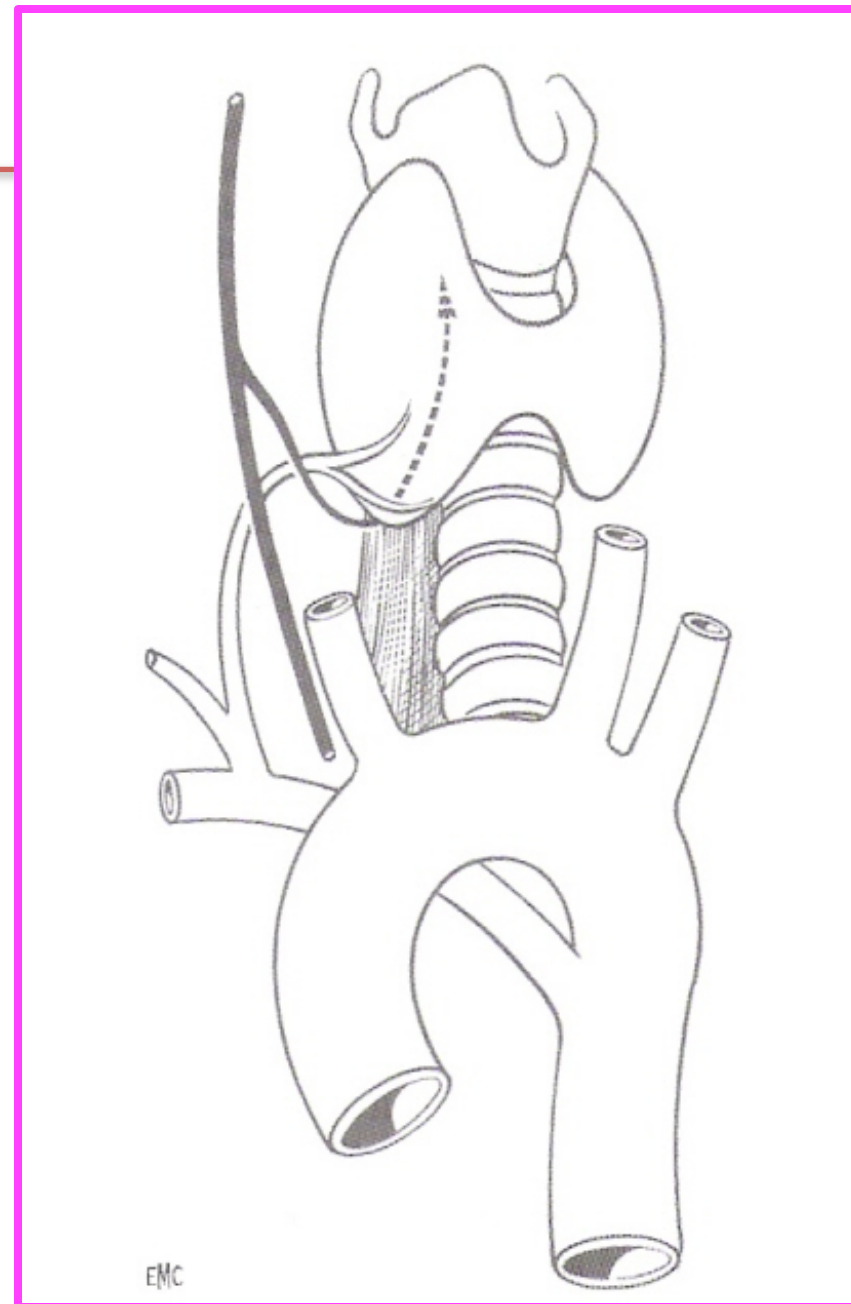


Roma, 8-11 novembre 2018



ITALIAN CHAPTER

**N. Laringeo inferiore
non "ricorrente" per
origine diretta
dell'arteria succlavia
dx dall'aorta
(0,5% dei casi)**



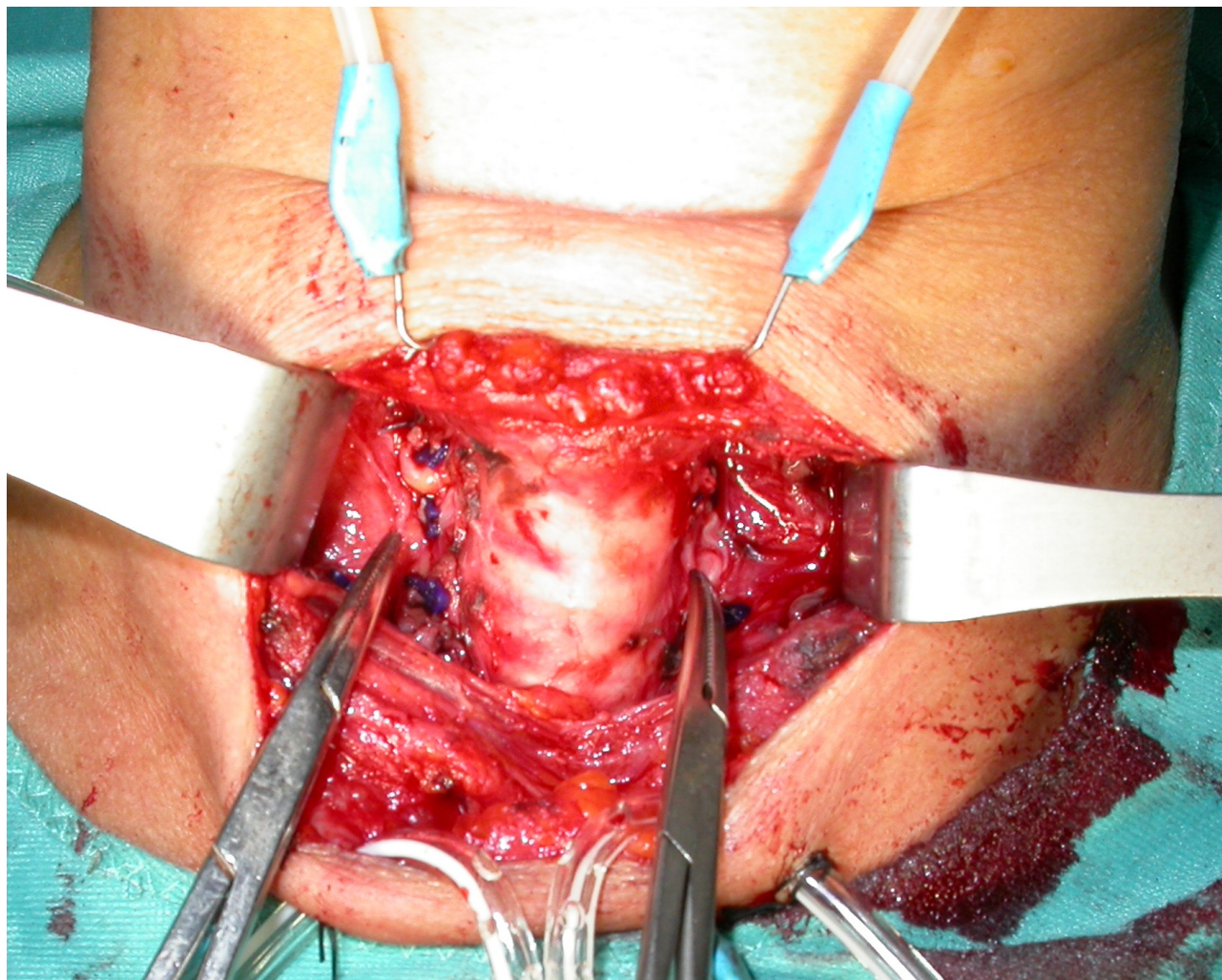


Roma, 8-11 novembre 2018



ITALIAN CHAPTER

N. Laringeo Ricorrente non ricorrente



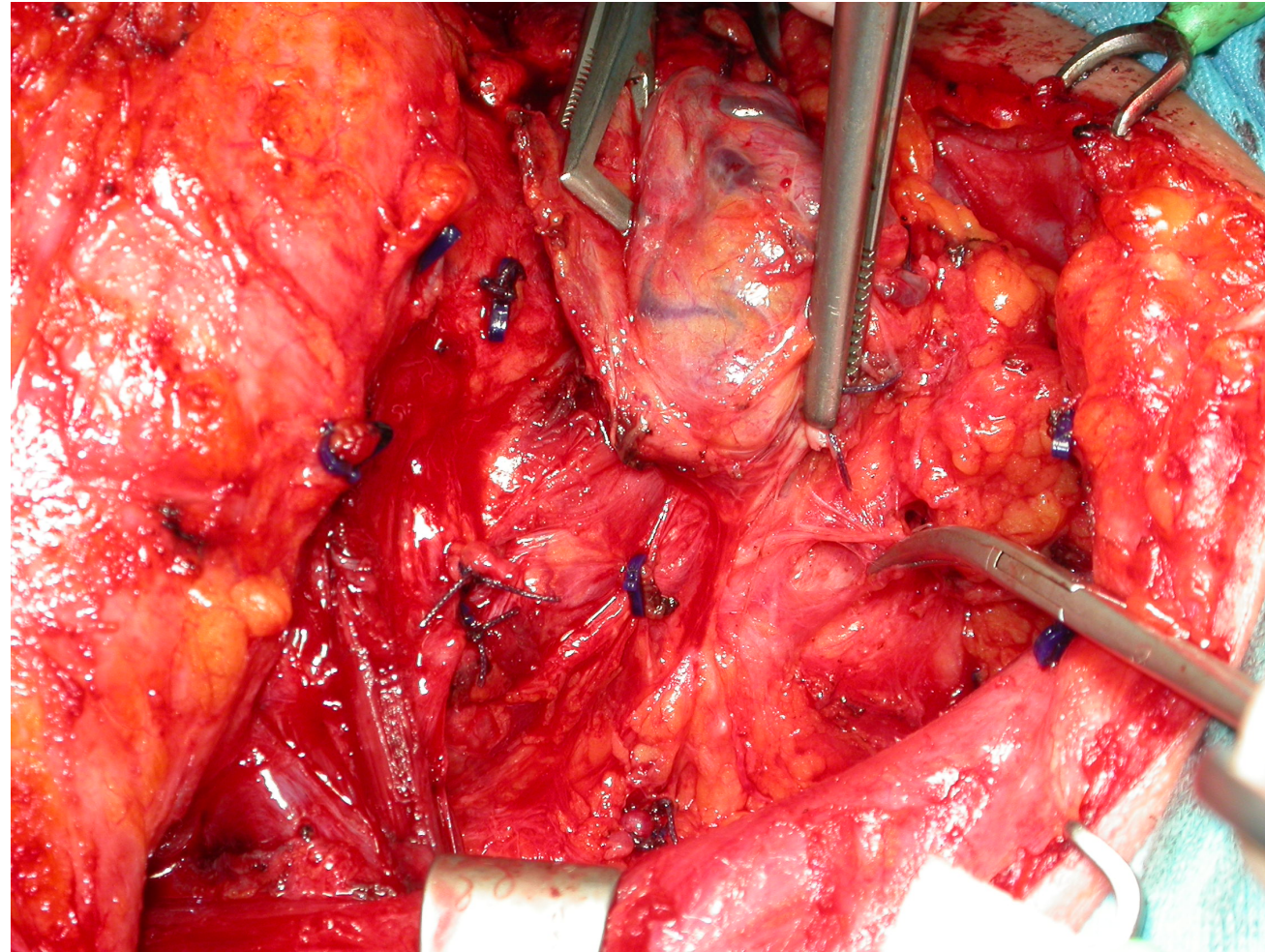


Roma, 8-11 novembre 2018

Nervo laringeo inferiore «ricorrente»



ITALIAN CHAPTER





Roma, 8-11 novembre 2018



ITALIAN CHAPTER


VIDEO INTRAOPERATIVE NERVE MONITORING



Roma, 8-11 novembre 2018



ITALIAN CHAPTER

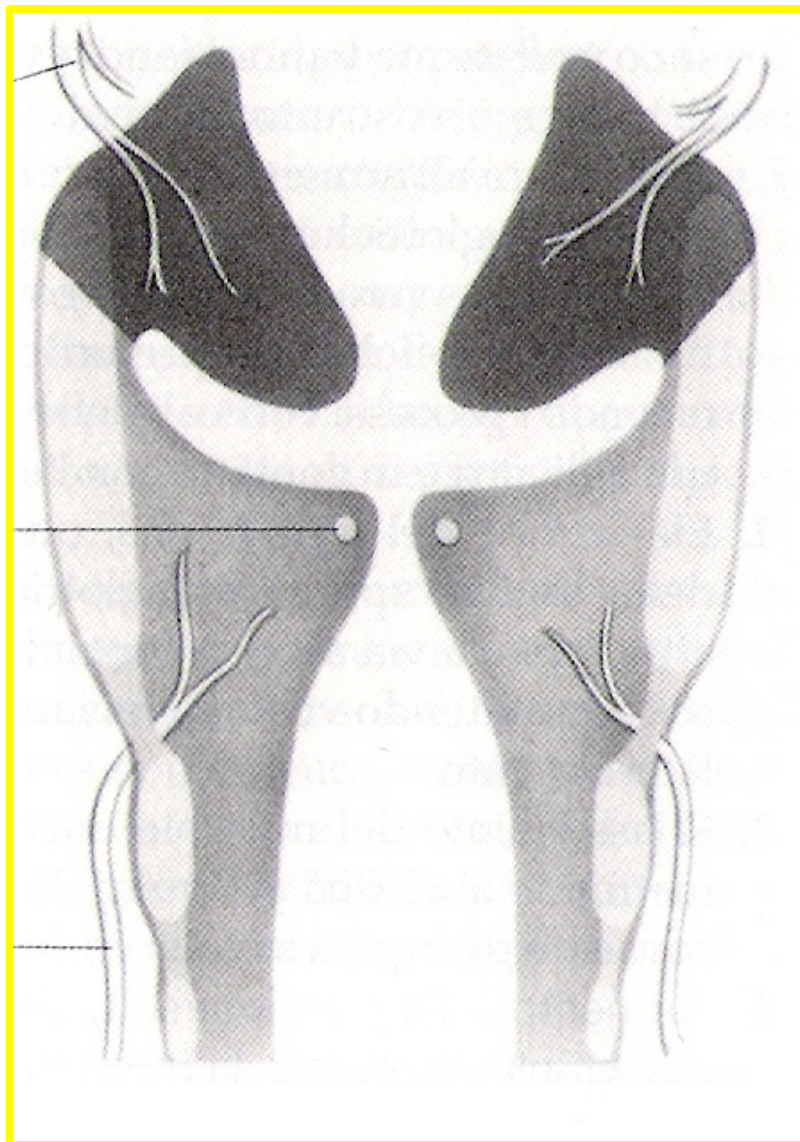




Roma, 8-11 novembre 2018



ITALIAN CHAPTER



Innervazione sensoriale della laringe



Lesioni nervose post-tiroidectomia

Paralisi laringeo superiore:

- monolat/bilat
- transitoria/permanente
- immediata/tardiva

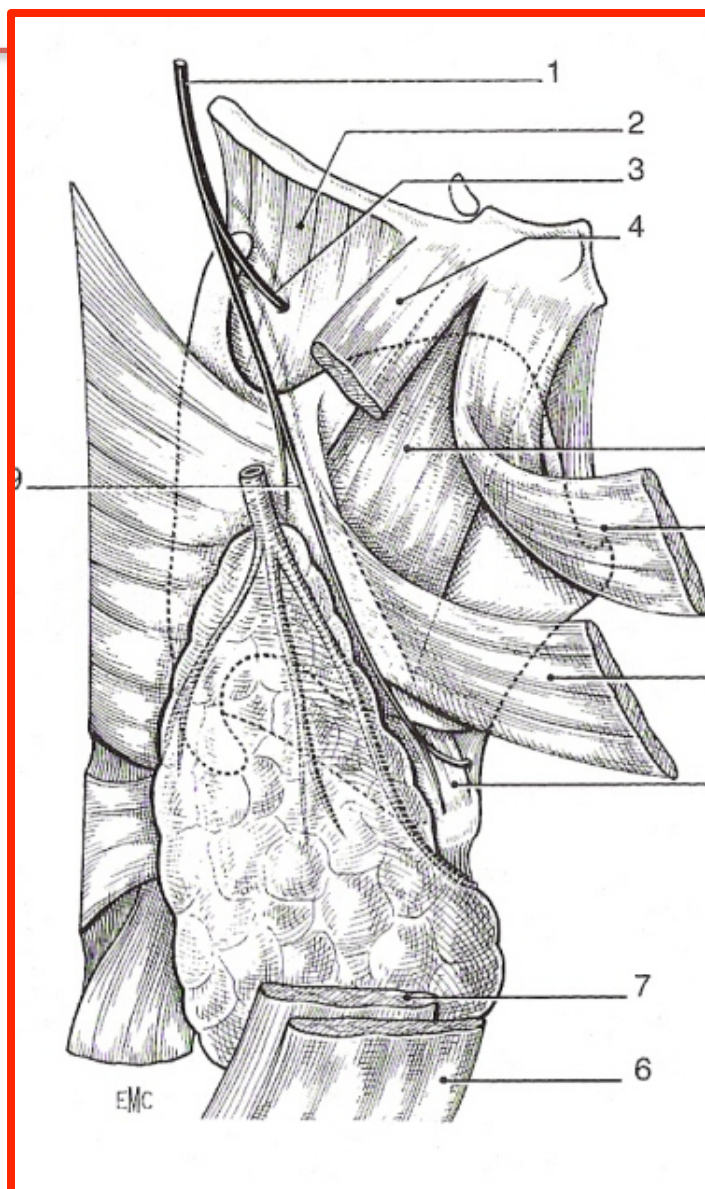

Nervo laringeo superiore



ITALIAN CHAPTER

Roma, 8-11 novembre 2018



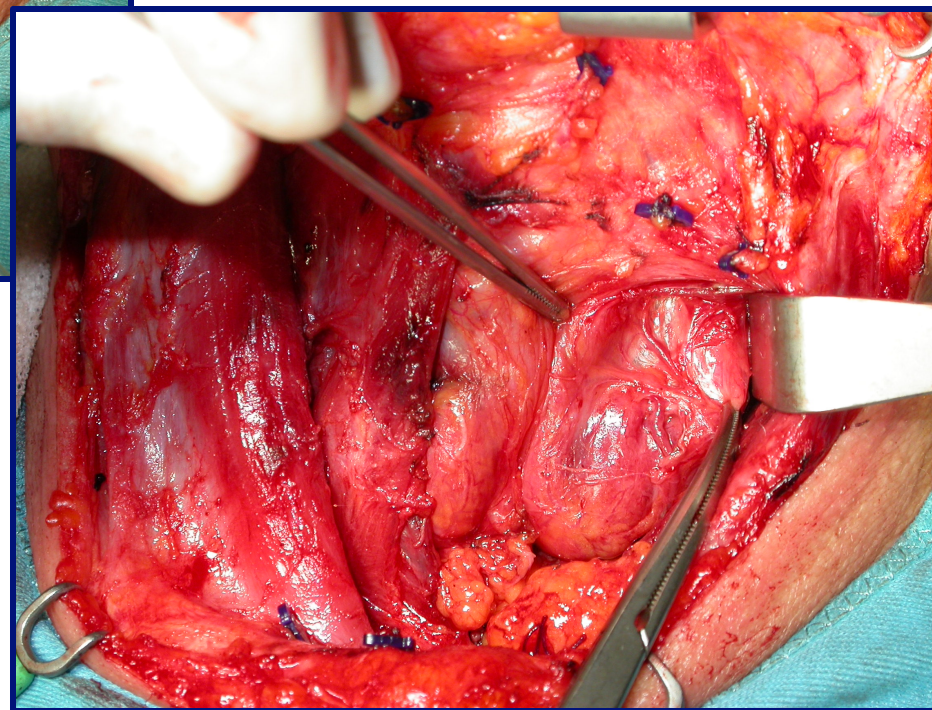
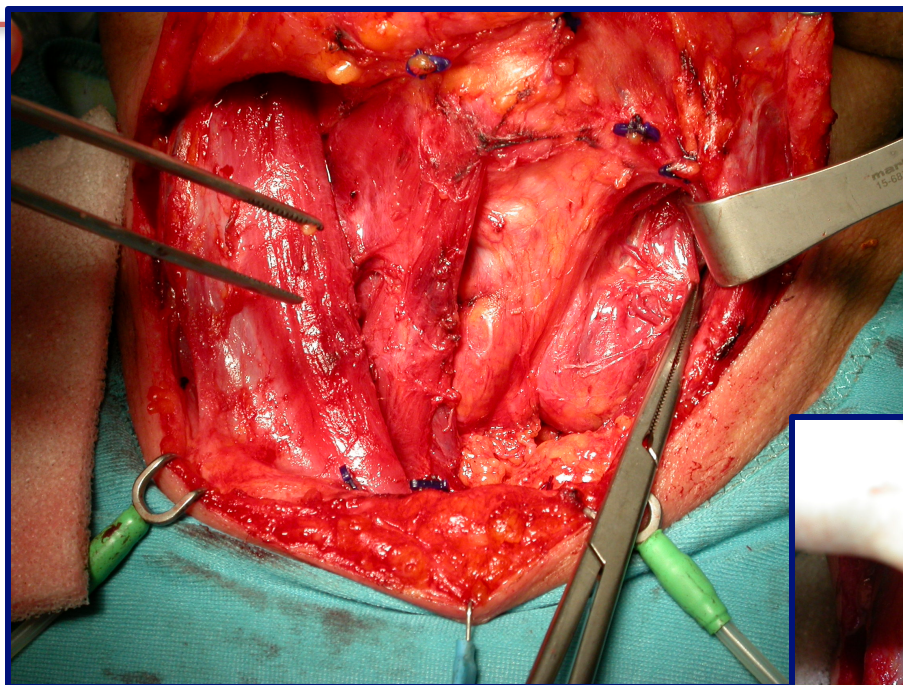


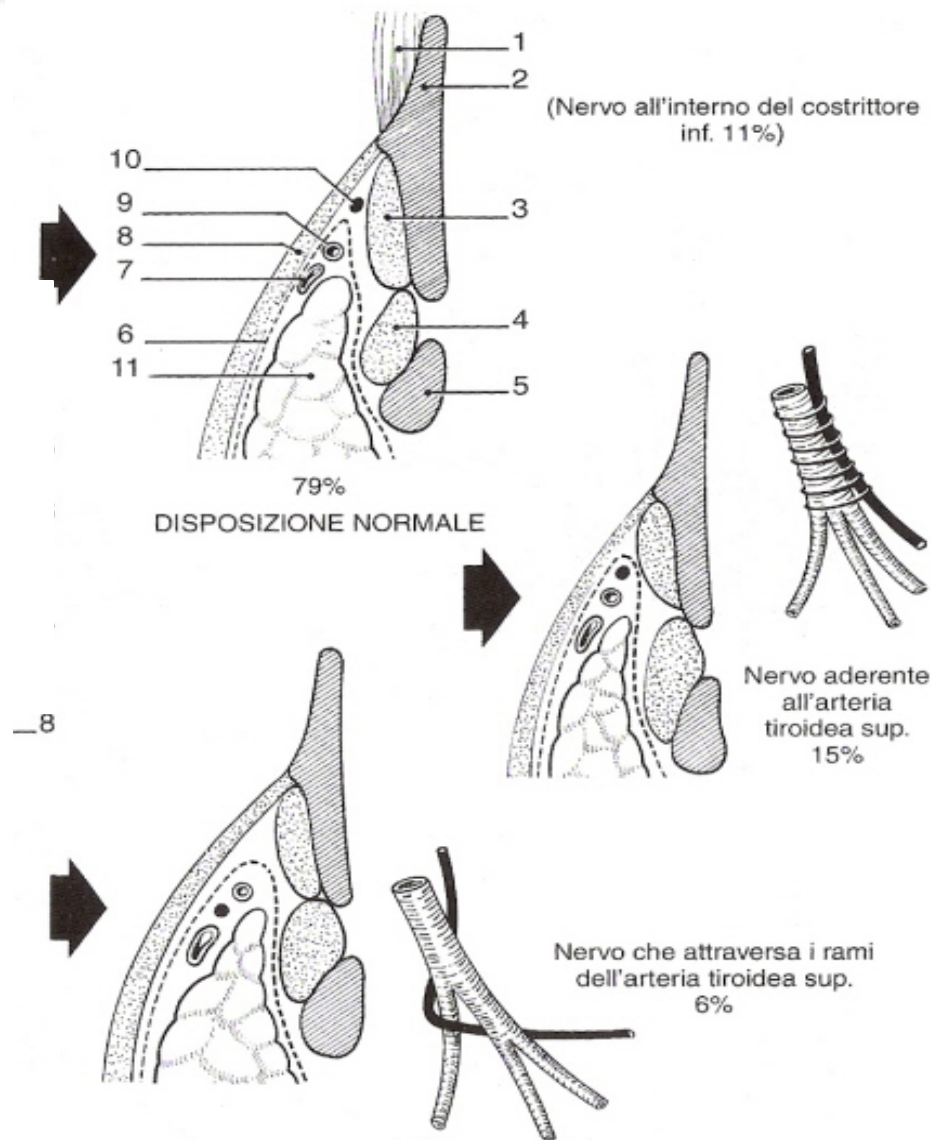
Roma, 8-11 novembre 2018

Nervo laringeo superiore



ITALIAN CHAPTER





Nervo laringeo superiore: variazioni di decorso



Possibili cause di danno neurale:



Sezione



Lacerazione



Compressione



Schiacciamento



Contusione



Stiramento



Danno da calore

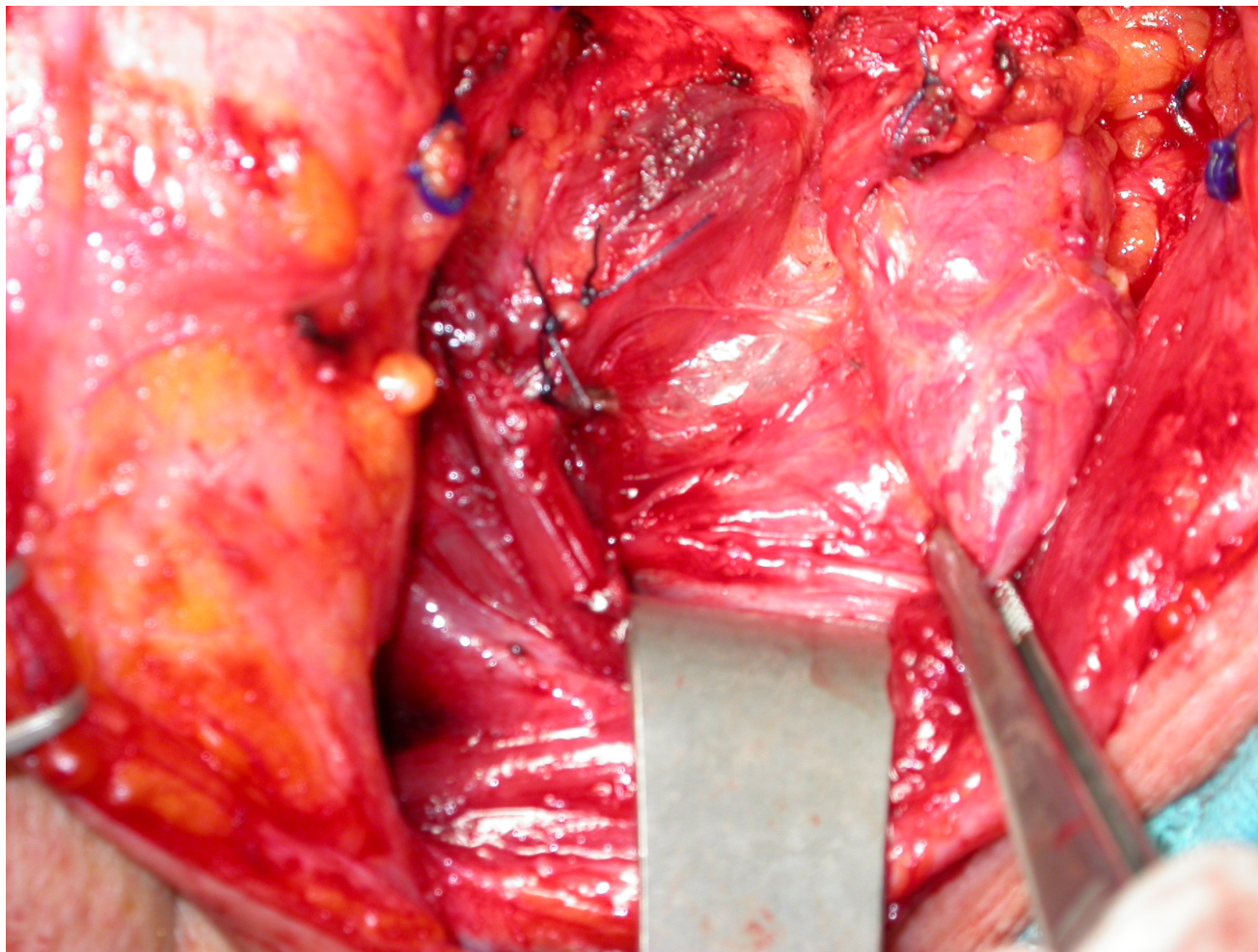


Roma, 8-11 novembre 2018

Danno da trazione



ITALIAN CHAPTER



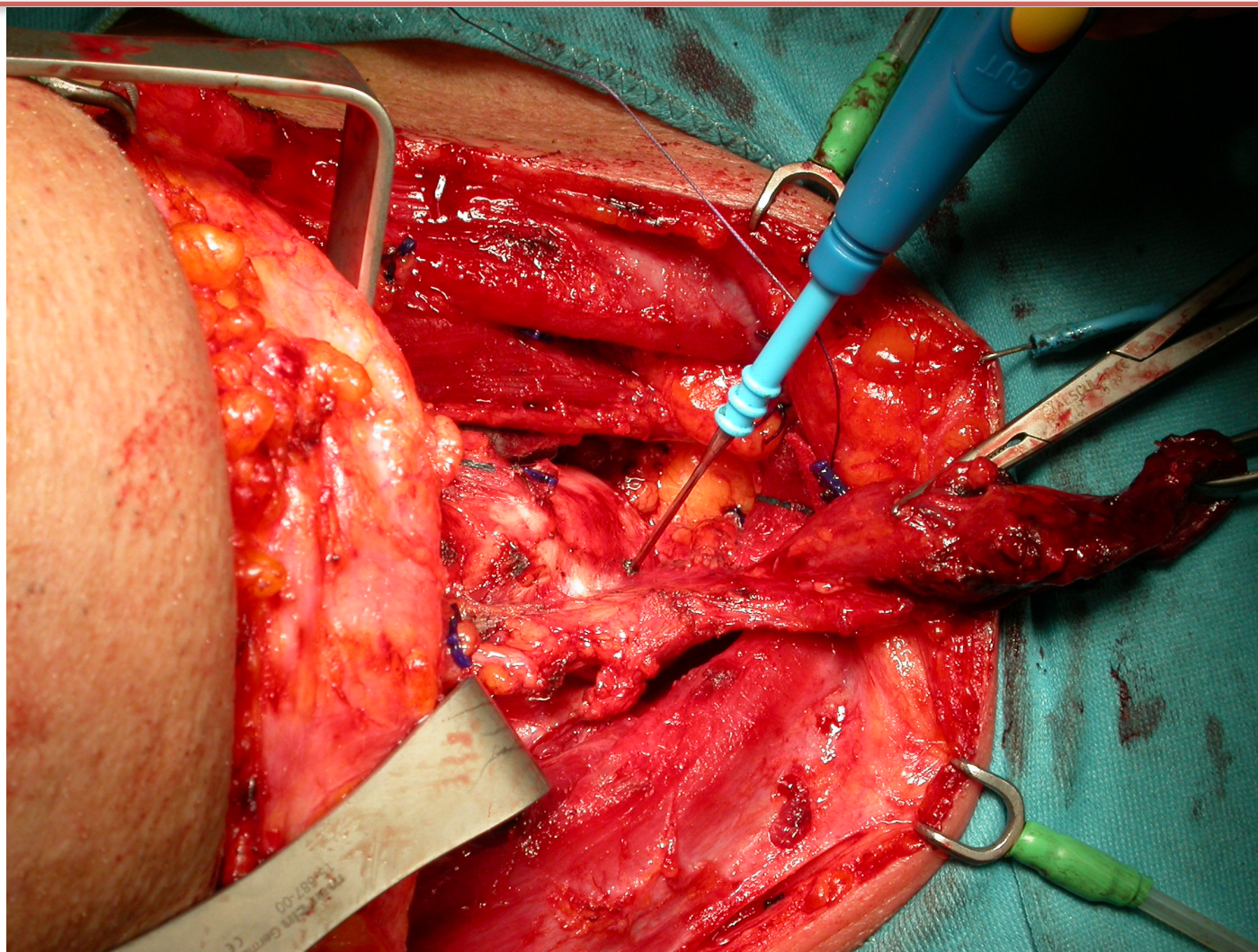


Roma, 8-11 novembre 2018

Danno da calore



ITALIAN CHAPTER



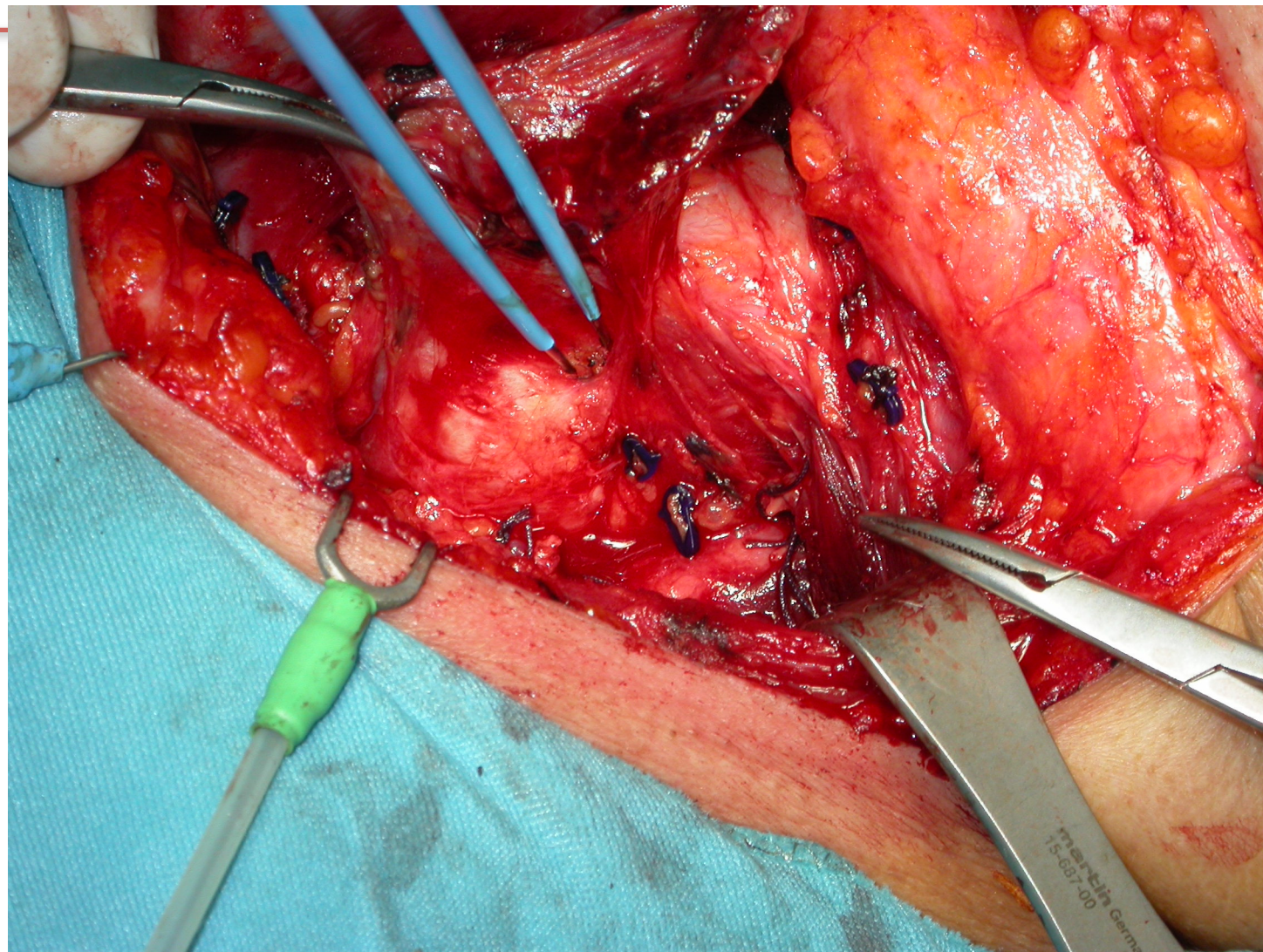


Roma, 8-11 novembre 2018

Danno da calore



ITALIAN CHAPTER



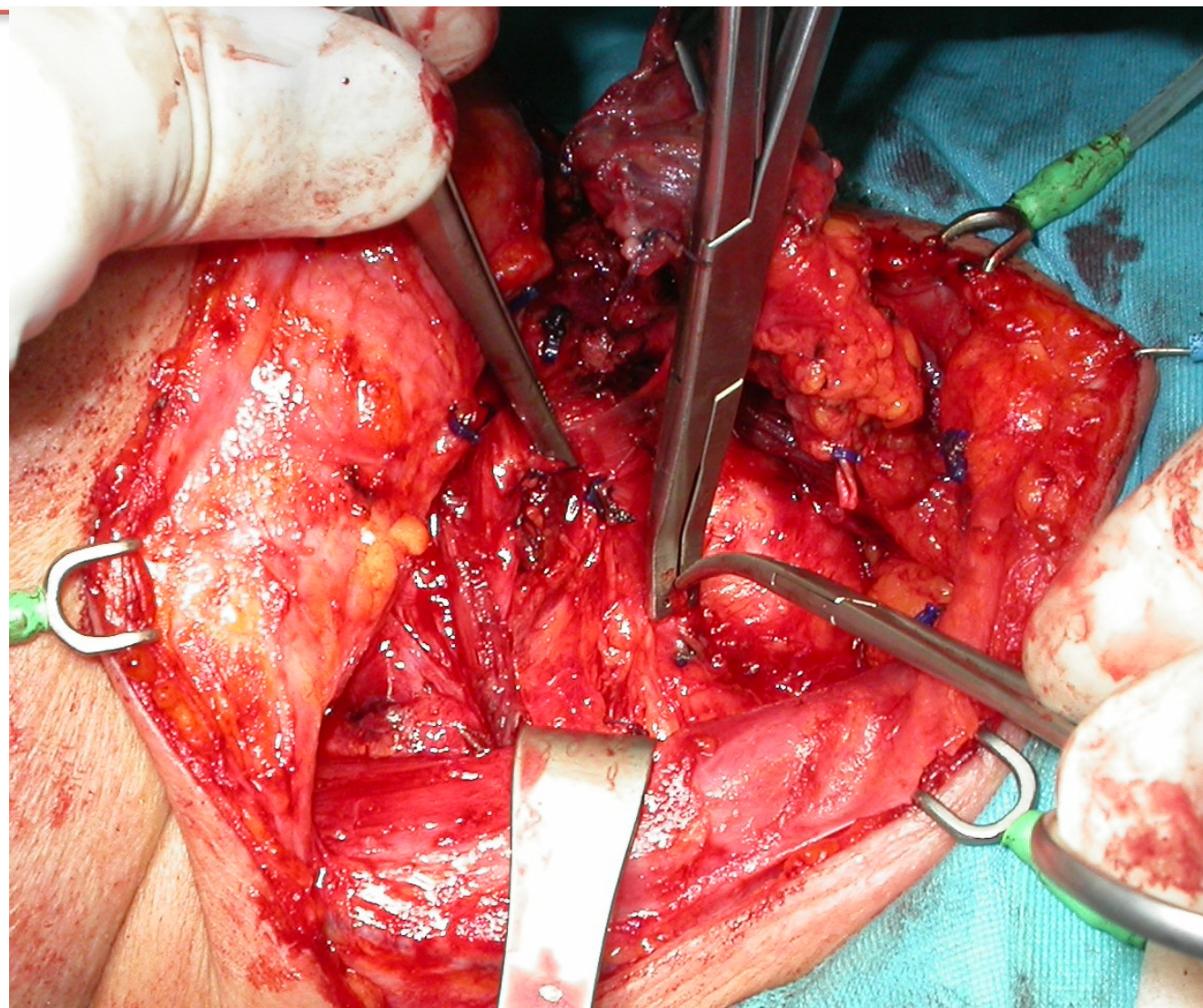


Roma, 8-11 novembre 2018

Danno da legatura



ITALIAN CHAPTER





Roma, 8-11 novembre 2018



ITALIAN CHAPTER



Management delle paralisi ricorrenti



Trattamento Medico

Trattamento chirurgico

Trattamento foniatico



Roma, 8-11 novembre 2018

TRATTAMENTO MEDICO



ITALIAN CHAPTER



- Indicato in lesioni di tipo neuro-aprassico od assonotmesico
- Va iniziato precocemente
- Farmaci utili:
 - corticosteroidi
 - vitamine del gruppo B



Roma, 8-11 novembre 2018



ITALIAN CHAPTER

Management delle paralisi ricorrenti

Trattamento Medico

Trattamento foniatico



Trattamento chirurgico



Roma, 8-11 novembre 2018

TRATTAMENTO CHIRURGICO IMMEDIATO



ITALIAN CHAPTER



Procedimenti intraoperatori in caso di neurotmesi:

- **Neurorrafia**
- **Anastomosi tronculari:**
 - **Con branca discendente del n. ipoglosso**
 - **Con rami del n. vago**
 - **Con rami del n. frenico**



Roma, 8-11 novembre 2018



ITALIAN CHAPTER

PARALISI CORDALE MONOLATERALE

Medializzazione per via esterna: tiroplastica

Medializzazione con adduzione aritenoidea

Medializzazione endoscopica

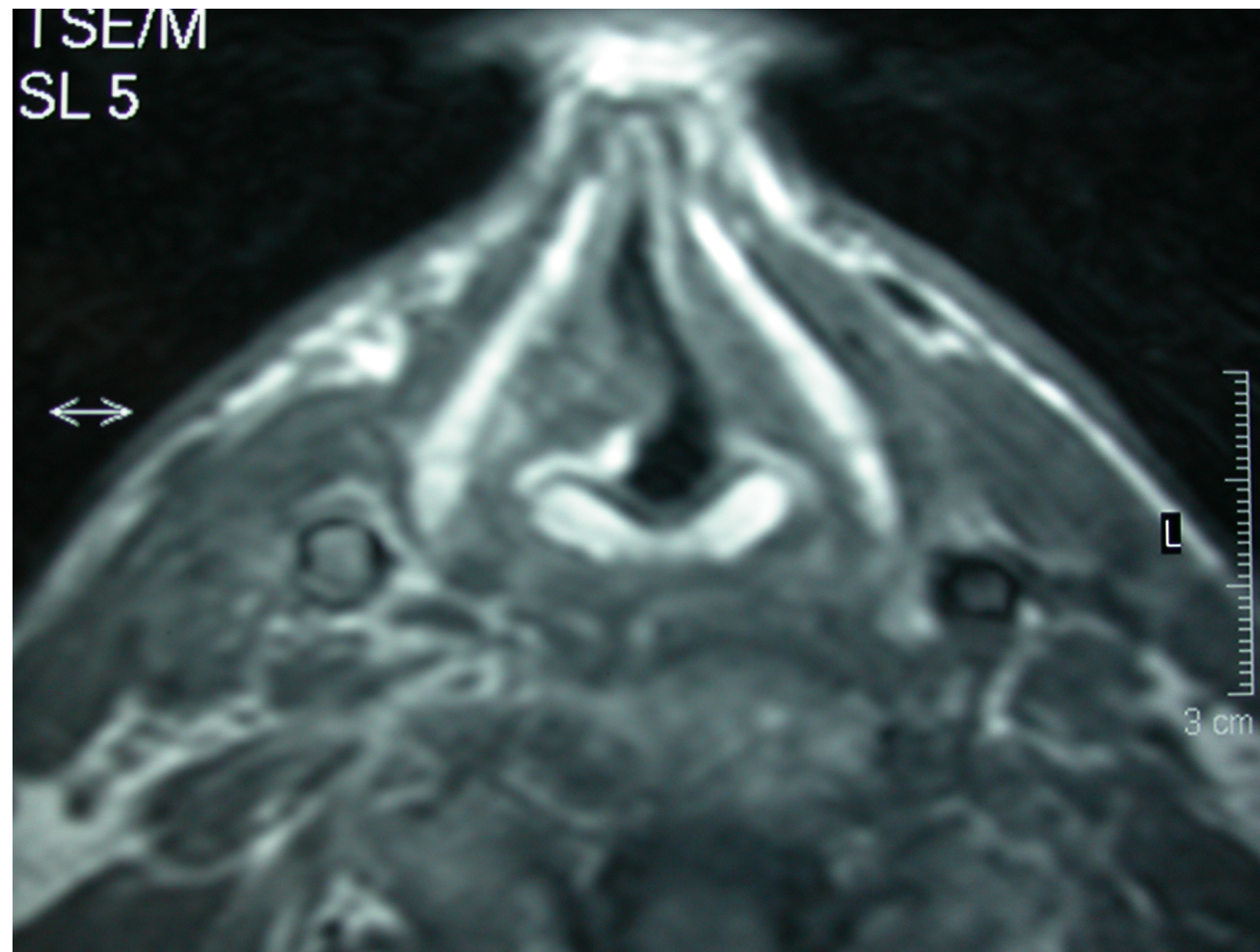


Paralisi cordale monolaterale



ITALIAN CHAPTER

Roma, 8-11 novembre 2018



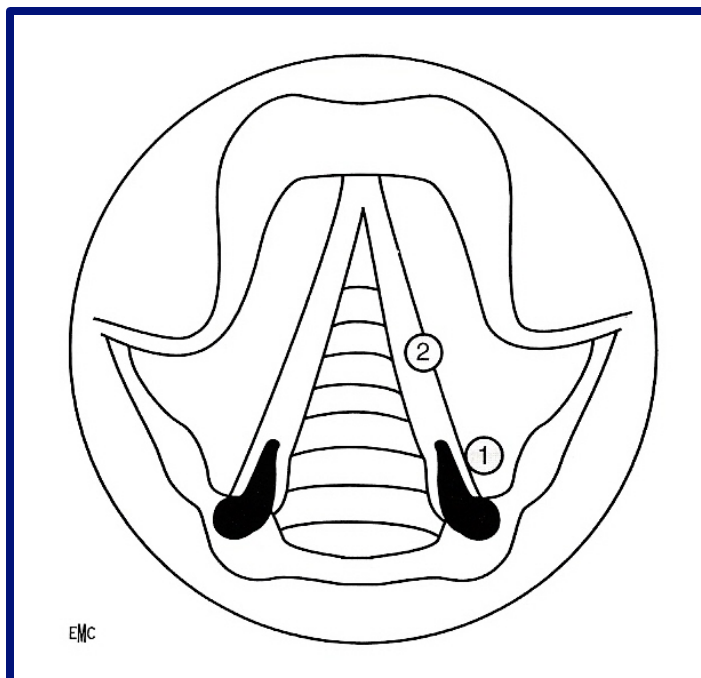


Roma, 8-11 novembre 2018

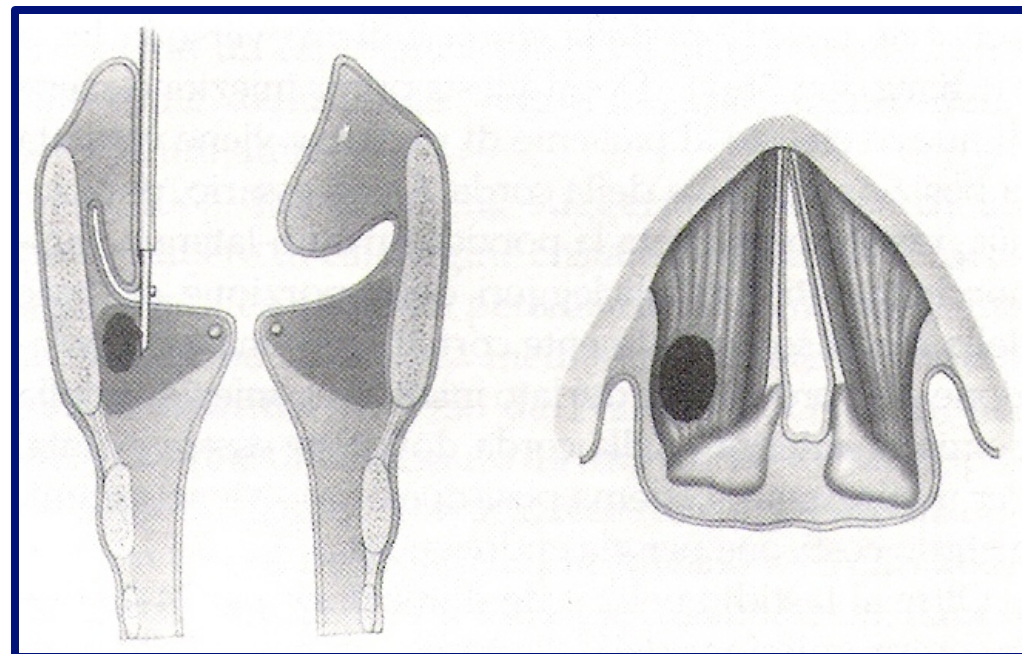
Medializzazione endoscopica



ITALIAN CHAPTER



Punti di iniezione



Iniezione intracordale
con ago "side-delivery"



Roma, 8-11 novembre 2018

Materiali iniettabili:



ITALIAN CHAPTER

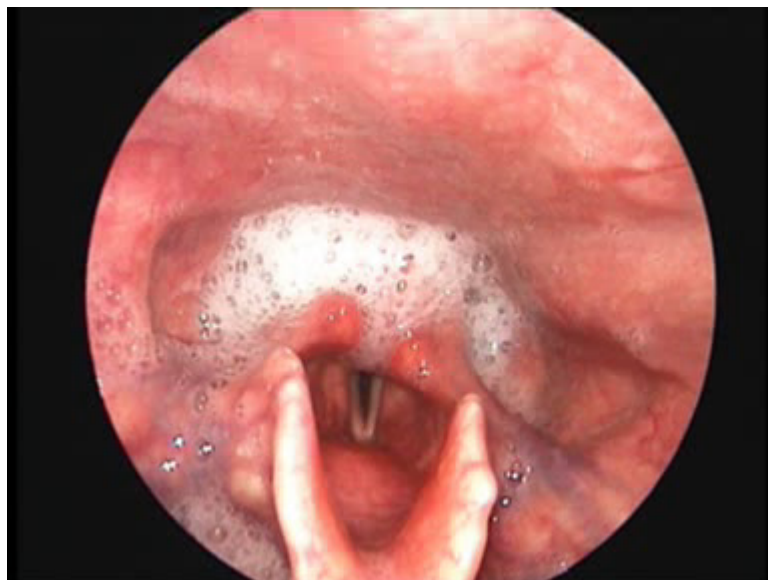	Origine	Sito di iniezione	Super-correzione	Effetti collaterali
Teflon	Chimico	Muscolo vocale	-	Granuloma Migrazione irreversibilità
Collagene Bovino	Bovino	Legamento Vocale	20 %	Allerta virus?
Collagene Autologo	Autologo	Legamento Vocale	No data	No data
Grasso	Autologo	Muscolo vocale	30 %	0
Silicone	Chimico	Muscolo vocale	-	No data



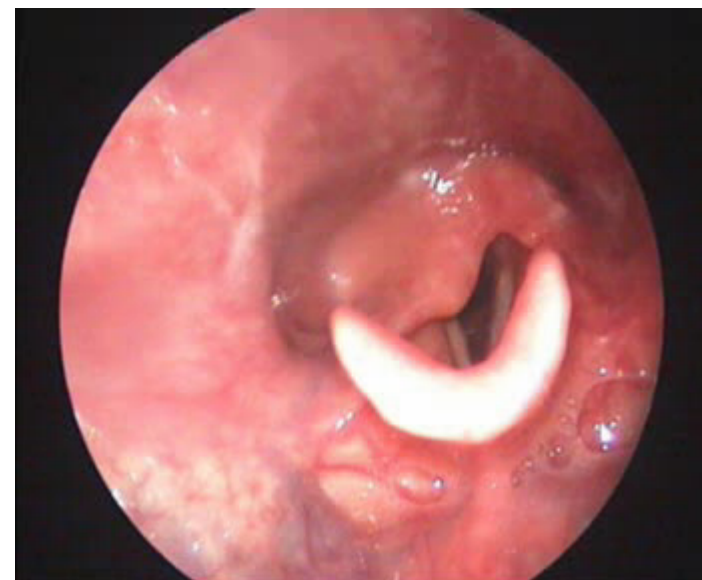
Roma, 8-11 novembre 2018



ITALIAN CHAPTER



Prima dell'intervento



4 mesi dopo vox implant

Paralisi cordale monolaterale



Roma, 8-11 novembre 2018

PARALISI CORDALE BILATERALE (adduzione)



ITALIAN CHAPTER



Approccio Endoscopico:

Aritenoidectomia Endoscopica

Cordectomia Parziale posteriore

Cordotomia Posteriore

Laterofissazione (approccio combinato)

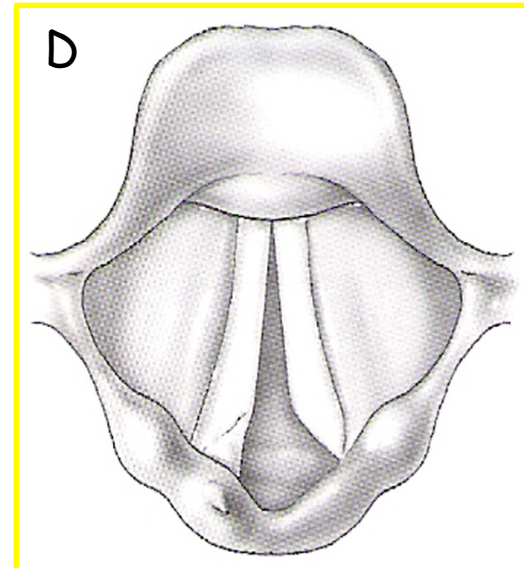
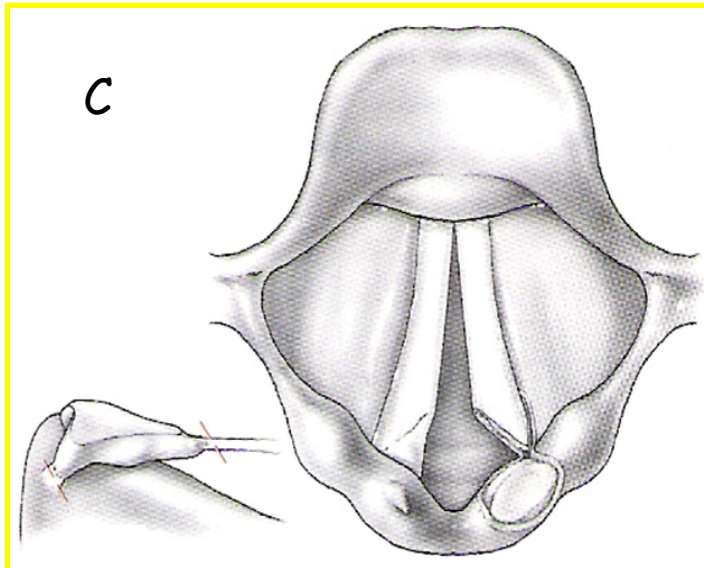
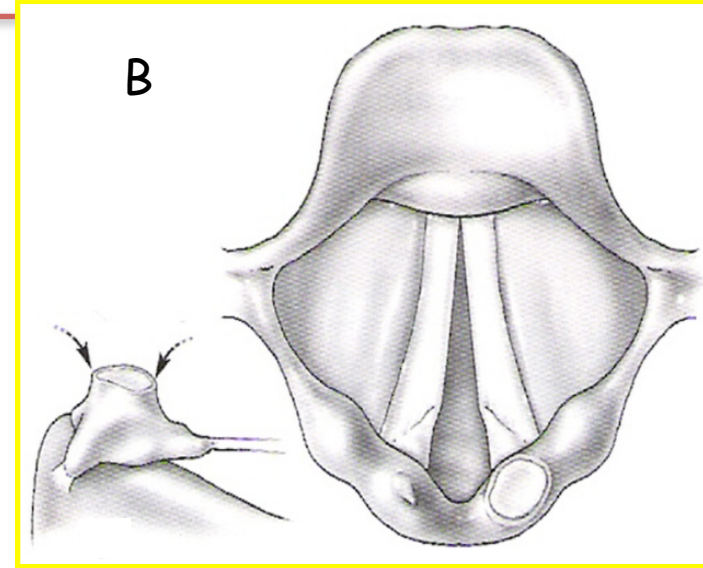
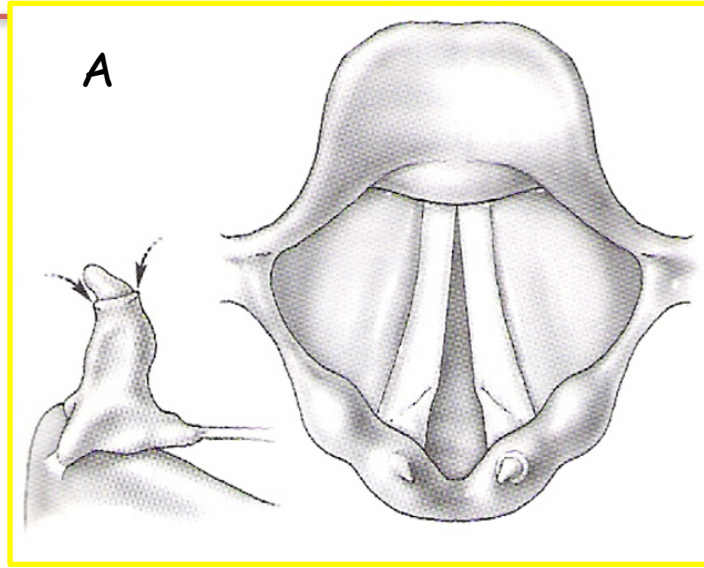


Roma, 8-11 novembre 2018

Aritenoidectomia Totale Endoscopica (Ossoff)



ITALIAN CHAPTER



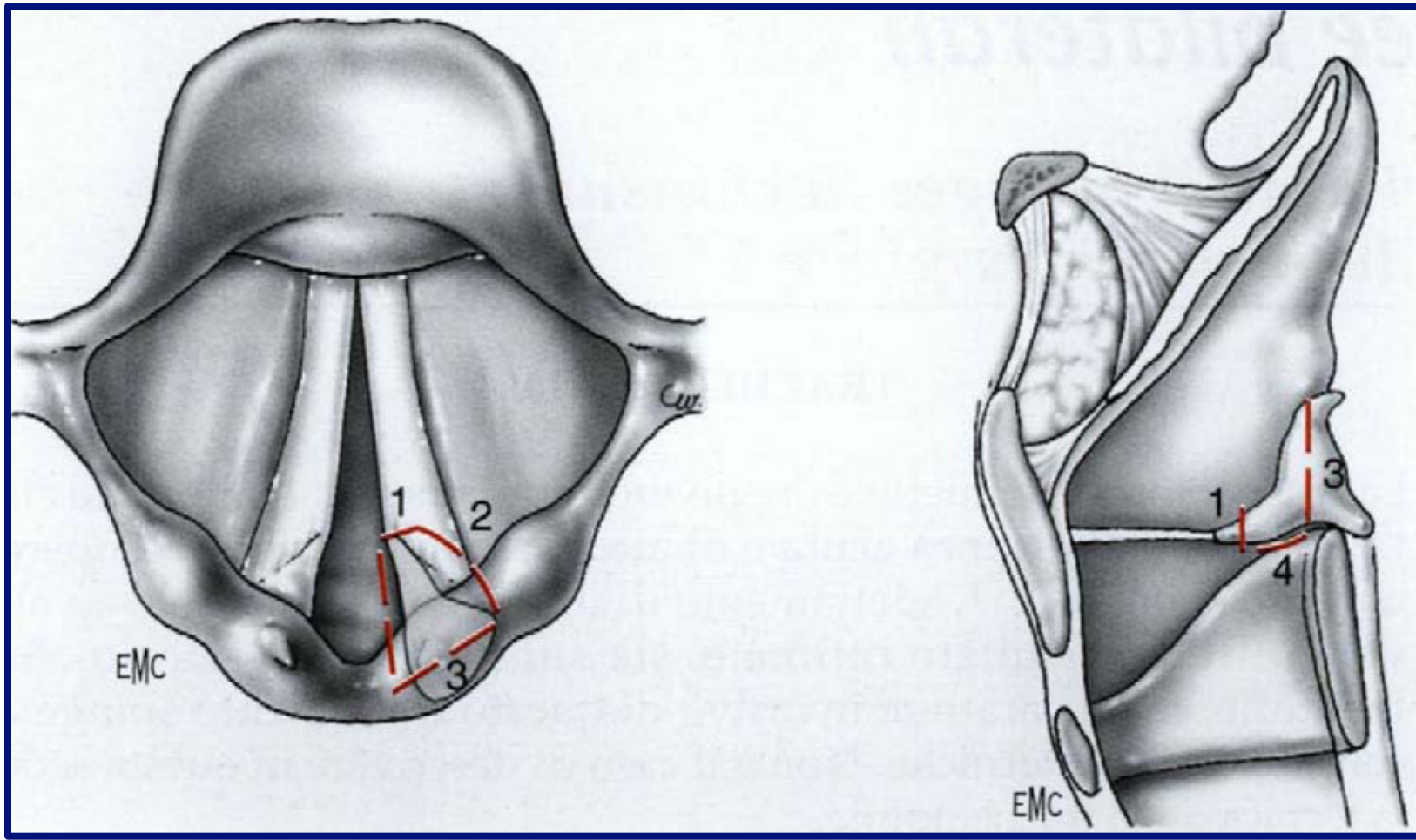


Aritenoidectomia Subtotale endoscopica (Remacle)



ITALIAN CHAPTER

Roma, 8-11 novembre 2018



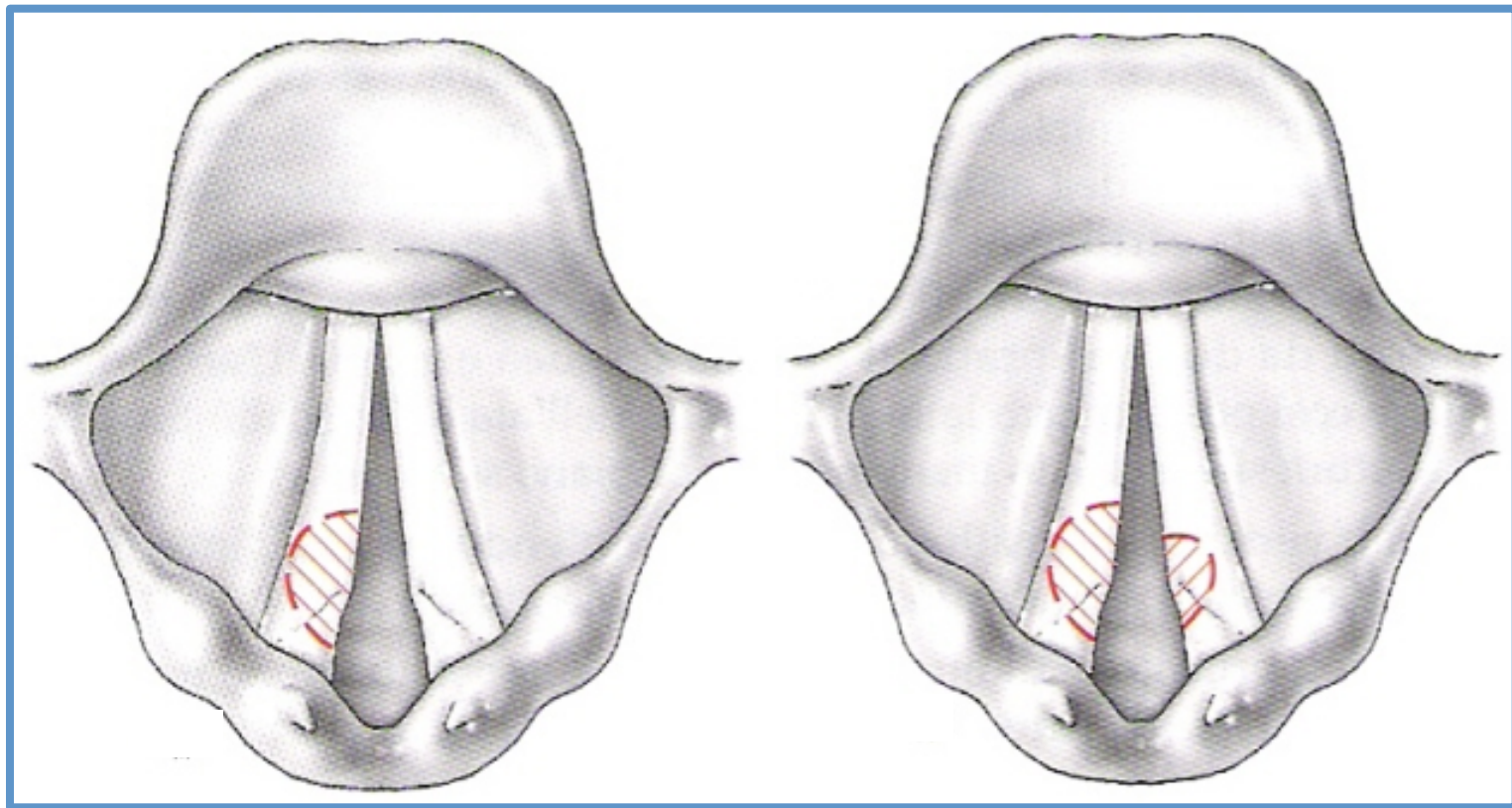


Roma, 8-11 novembre 2018

Corpectomia Partiale posteriore



ITALIAN CHAPTER






Roma, 8-11 novembre 2018

Cordectomia Parziale posteriore



ITALIAN CHAPTER



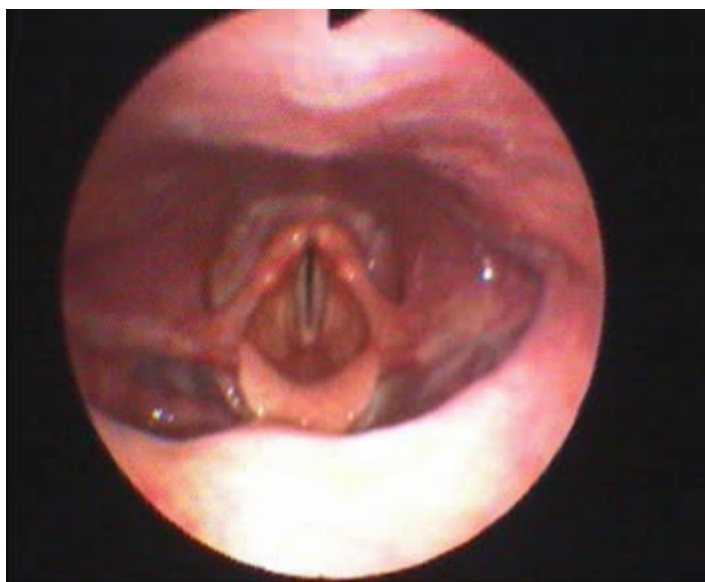


Roma, 8-11 novembre 2018

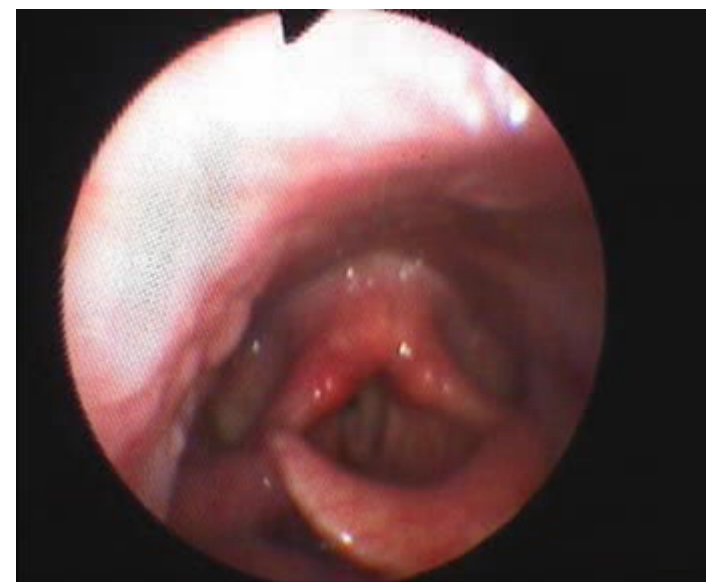

ITALIAN CHAPTER

Cordo-commissurectomia posteriore



Prima dell'intervento



1 giorno post-op

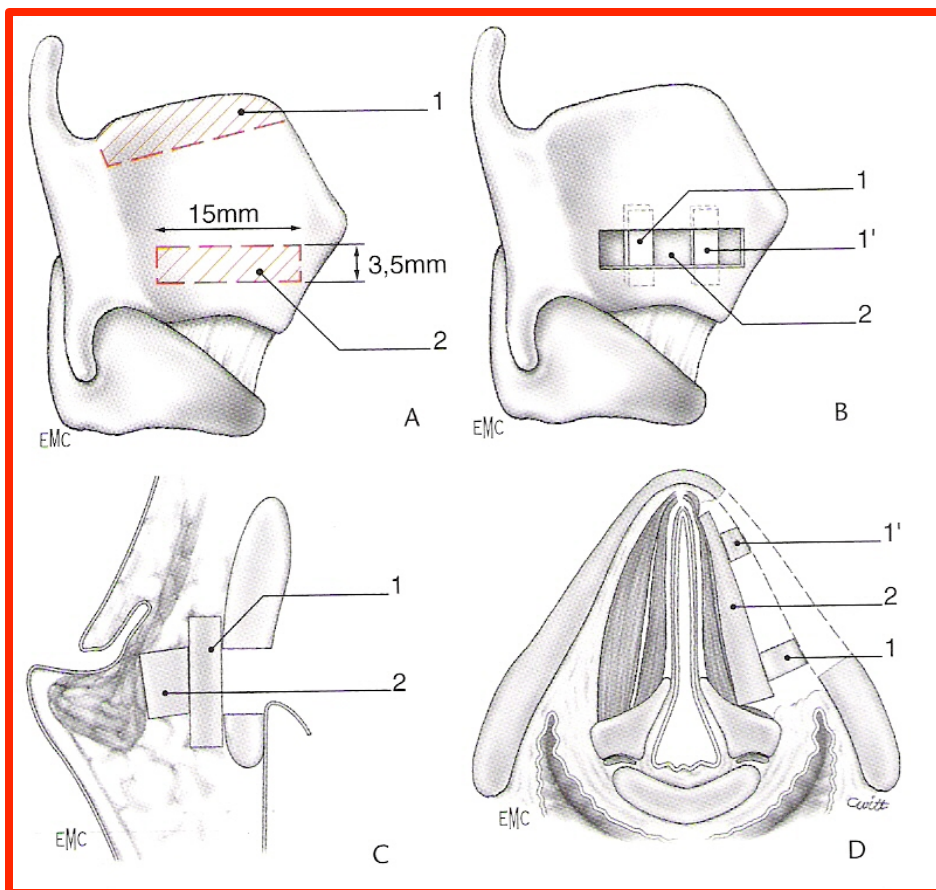


Roma, 8-11 novembre 2018

Tireoplastica



ITALIAN CHAPTER



A: prelievo dell'ala dello scudo tiroideo

B: frammenti cartilaginei in sede

C: sezione frontale

D: sezione trasversale



Roma, 8-11 novembre 2018

Nostra Esperienza



ITALIAN CHAPTER



Dal 1999 al 2011



- 60 casi di **diplegia laringea** (58 post-tiroidectomia totale, 1 per politrauma ed 1 da metastasi mediastiniche da K mammario)
- 5 casi di **monoplegia laringea** (tutti post-tiroidectomia totale)



Diplegia laringea



CASISTICA

- Età media: 56 aa (range 35-74)
- Rapporto F/M: 51/9
- 35/60 precedentemente sottoposta a tracheotomia d'urgenza

ARRUOLAMENTO

- Tutti i pazienti sono stati arruolati sulla base della *dispnea e dell'obiettività di paralisi delle corde vocali*.
- A tutti i pazienti non portatori di tracheotomia ne fu proposta una di minima da mantenere per circa 6 mesi.



Roma, 8-11 novembre 2018

Tecnica Chirurgica



ITALIAN CHAPTER



1. Cordotomia posteriore mediante laser CO₂

67% (40/60) dei pazienti

2. Aritenoidectomia sub-totale

33% (20/60) dei pazienti inizialmente, cui si devono aggiungere 13 pazienti dapprima trattati con cordotomia (persistenza della dispnea)



Roma, 8-11 novembre 2018

Follow-up



ITALIAN CHAPTER



Controlli mensili per i primi 3 mesi.

Particolare attenzione a:

- **Eventuale RGE** → granulazioni posteriori
- **Inalazione** → in particolare per gli interventi più demolitivi
- **Cicatrizzazioni non favorevoli** → formazione di sinechie e retrazioni cicatriziali



Roma, 8-11 novembre 2018



ITALIAN CHAPTER



Management delle paralisi ricorrentziali

Trattamento Medico

Trattamento chirurgico



Trattamento foniiatrico



Roma, 8-11 novembre 2018

TRATTAMENTO FONIATRICO



ITALIAN CHAPTER



- Pre-operatorio di inquadramento:
 - COUNSELING
 - Valutazione spazio glottico
 - Valutazione di eventuali patologie associate

- Post operatorio «diagnosi precoce di lesione»
 - Tende a migliorare la coordinazione pneumo-fonica per compensare l'insufficiente chiusura glottica (alle volte latente se la paresi è in posizione paramediana)
 - Evita lo svilupparsi di disfonie funzionali (false corde)



Roma, 8-11 novembre 2018

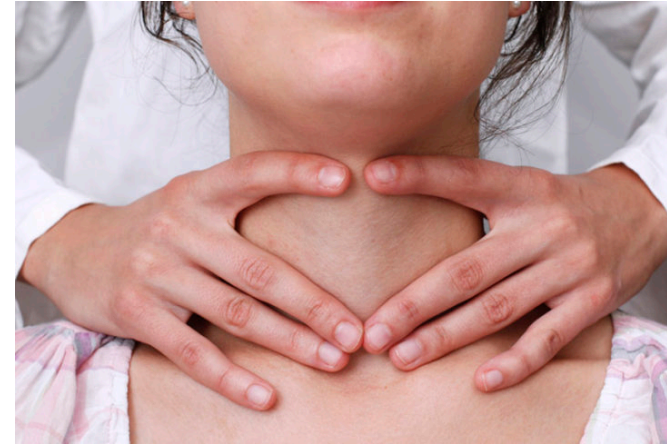TRATTAMENTO FONIATRICO



ITALIAN CHAPTER



- Tensione laringe
- Voce da false corde
- Iperventilazione



Incoordinazione pneumofonica

MANIPOLAZIONE

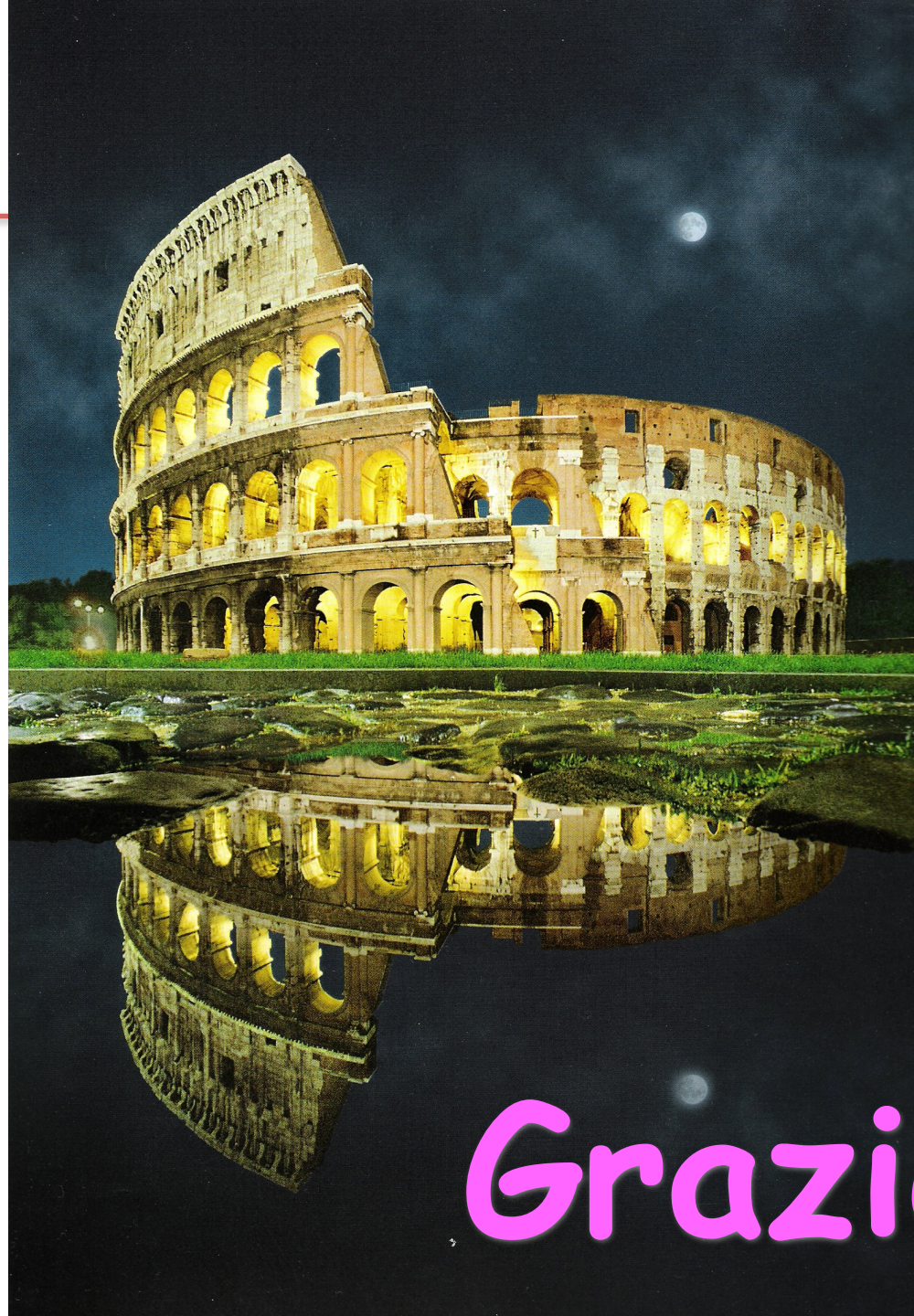- distendere cicatrice «reattiva»
- Rieducazione dolce
 - esercizi mirati di logopedia
 - smorzare «attacchi duri»



Roma, 8-11 novembre 2018



ITALIAN CHAPTER



Grazie!