

# **NODULO TIROIDEO IN GRAVIDANZA**

**DANIELA AGRIMI e ANDREA FRASOLDATI**

**VII CORSO NAZIONALE AME DI ENDOCRINOLOGIA CLINICA**

**BARI, 17-19 MARZO 2016**

Data, 06.06.10 (quesito diagnostico, accesso ambulatoriale n. 1)

---

**Gabriella.** Età 21 aa. Nata e residente nella provincia di Brindisi.

*Anamnesi familiare:* positiva per tireopatia nodulare (madre, sorella e zia materna)

*Anamnesi fisiologica:* menarca a 11 anni, ciclo regolare. EP a scopo contraccettivo. Studentessa universitaria. Pratica walking. Vegetariana.

*Anamnesi patologica remota:* nessuna patologia di rilievo

*Anamnesi patologica prossima:* sospetto nodulo tiroideo

.....

Obiettività generale nella norma. Peso 62 Kg, P.A.120/80 mmHg 84 b/m

Obiettività distretto loggia tiroidea: tiroide palpabile, visibile con il collo iperesteso; superficie irregolare per la presenza al 3° superiore del lobo destro di formazione, come cece, di consistenza aumentata, non dolente; mobilità conservata alla deglutizione

.....

slide 2

*Ecografia tiroidea:* Tiroide in sede, volumetria nei limiti, ecostruttura disomogenea con la presenza al 3° medio-superiore del lobo destro di nodulo iso/ipoecogeno, disomogeneo, solido, capsula non apprezzabile, margini regolari e forma ovoidale, pattern vascolare tipo IIR e volumetria pari a 0.6 ml (1.2 x 1.1 x 0.9 cm) con diametro max longitudinale pari 1.2 cm.

Ghiandole salivari in sede, volume ed ecostruttura conservate. Non significative linfadenopatie latero-cervicali.



	TSH 0.3-3.6 UI/L	FT4 0.8-1.7 ng/dl	TPO 1-16 IU/ml
23.06.10	0.6	1.0	2.8

slide 3

Data, 13.07.10 (quesito diagnostico, accesso ambulatoriale n.2)

*Agoaspirato tiroideo ecoguidato*

*Citologico:* Agoaspirato a carattere ematico con colloide lassa ed in particelle, tralci stromali, elementi infiammatori e modesta cellularita' costituita da tireociti senza caratteri di atipia. TIR 2.

**DIAGNOSI**

***TIREOPATIA UNINODULARE in EUTIROIDISMO***

slide 4

Data, 20.02.12 (follow-up, accesso ambulatoriale n.3)

63 Kg 145/80 mmHg 78 b/m

Obiettività generale e distrettuale invariata

Volumetria nodulo: 1.2 x 1.2 x 0.9 cm

	TSH 0.3-3.6 UI/L	FT4 0.8-1.7 ng/dl
18.01.12	0.6	1.2

Data, 18.11.13 (follow-up, accesso ambulatoriale n.4)

62 Kg 130/75 mmHg 74 b/m

Obiettività generale e distrettuale invariata

Volumetria nodulo: 1.2 x 1.0 x 1.0 cm

	TSH 0.3-3.6 UI/L	FT4 0.8-1.7 ng/dl
19.10.13	0.5	0.9



Data, 20.06.14 (amenorrea gravidica, accesso ambulatoriale n.5)

**Gabriella.** Età 25 aa.

UM. 03.04.14 (amenorrea gravidica, 10<sup>a</sup> settimana), data presunta di parto 08.01.15

Obiettività generale, utero gravidico. 65,5 Kg 125/90 mmHg 80 b/m

Obiettività distrettuale invariata

*Ecografia tiroidea:* Tiroide in sede, volumetria nei limiti, ecostruttura disomogenea con la presenza al 3° medio-superiore del lobo destro di nodulo iso/ipoecogeno, disomogeneo, solido, capsula non apprezzabile, margini regolari e forma ovalare, pattern vascolare tipo IIR e volumetria pari a 0.7 ml (1.4 x 1.0 x 1.0 cm) con diametro max pari 1.4 cm.

Ghiandole salivari in sede, volume ed ecostruttura conservate. Non significative linfadenopatie latero-cervicali.

	TSH 0.3-3.6 UI/L	FT4 0.8-1.7 ng/dl
09.06.14	0.35	1.1

Memo 1



Alla luce della gravidanza fareste altri esami relativi alla tiroide?

Se sì, quali?

Se no, perché?

*Avete '2 per rispondere alla domanda.*

---

*Riponete il memo 1 ci servirà più tardi!*

---

Memo 2



Alla luce della gravidanza proporreste integrazione iodica ?

Si?

No?

*Avete '1 per rispondere alla domanda.*

---

*Riponete il memo 2 ci servirà più tardi!*

---



Data, 15.10.14 (amenorrea gravidica, urgenza accesso ambulatoriale n.6)

Obiettività generale, utero gravidico. 72,000 Kg 120/70 mmHg 92 b/m

Obiettività distretto loggia tiroidea: tiroide palpabile, visibile anche nella normale posizione del collo; superficie irregolare per la presenza al 3° superiore del lobo destro di formazione, come nocciolina, di consistenza aumentata, non dolente; mobilità conservata alla deglutizione

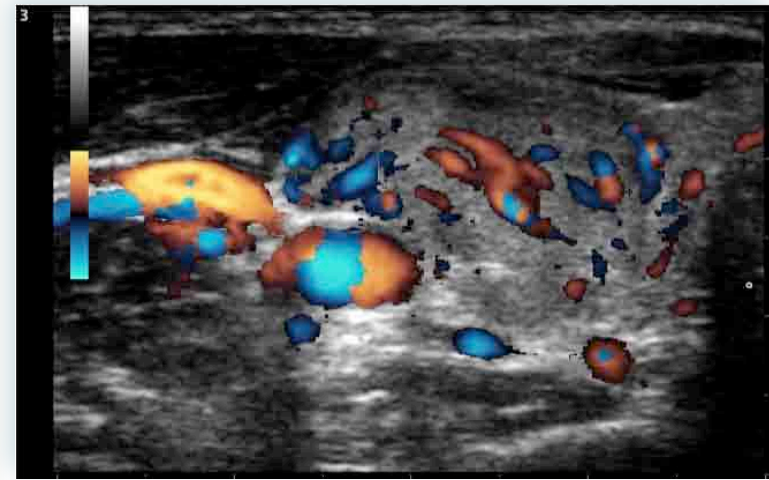
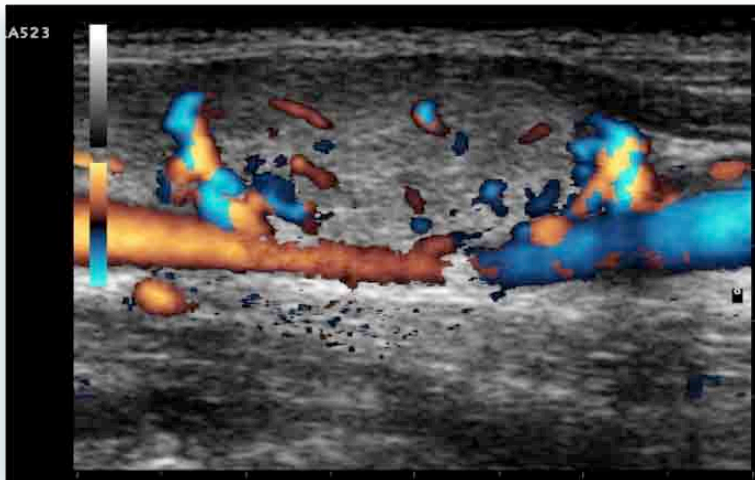
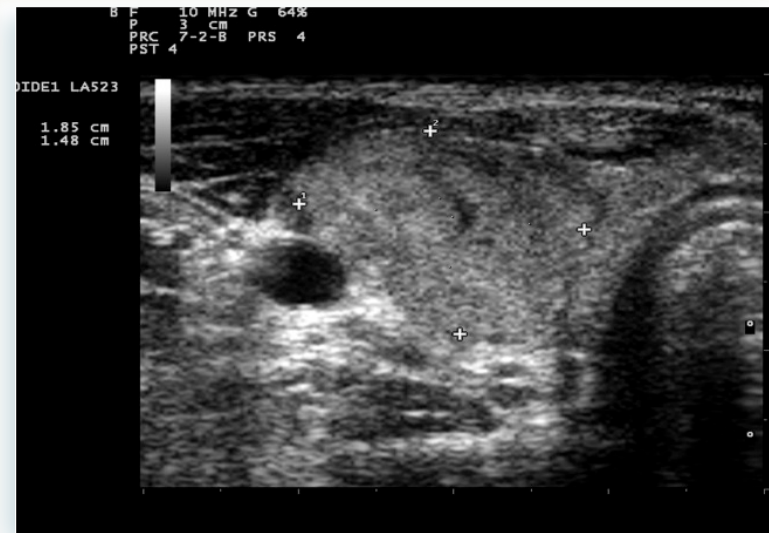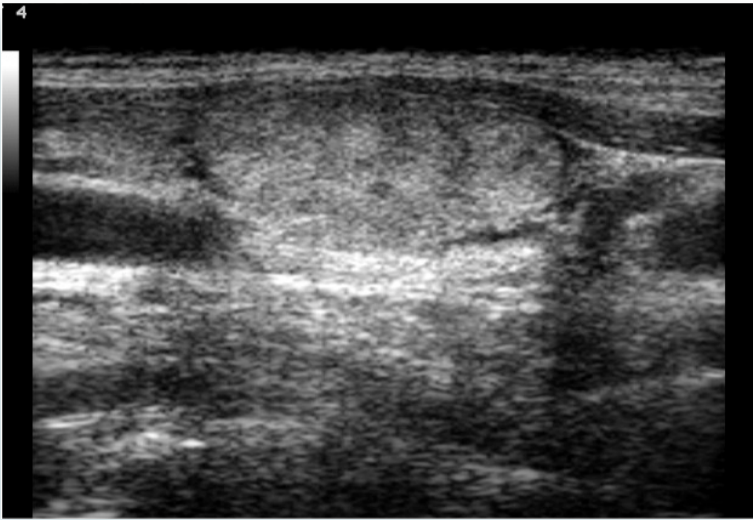
*Ecografia tiroidea* Tiroide in sede, volumetria nei limiti, ecostruttura disomogenea con la presenza al 3° medio-superiore del lobo destro di nodulo iso/ipoecogeno, disomogeneo, solido, capsula non apprezzabile, margini regolari e forma ovalare, pattern vascolare tipo IIR e volumetria pari a 1.5 ml (1.8 x 1.5 x 1.1 cm) con diametro max longitudinale pari 1.8 cm.

Ghiandole salivari in sede, volume ed ecostruttura conservate. Non significative linfadenopatie latero-cervicali.

*Dato critico:* nel corso del controllo ginecologico lo specialista ha incluso nell'esame ecografico lo studio della loggia tiroidea, riscontrato un aumento delle dimensioni del nodulo da: 0.7 ml a 1.5 ml di volume.

	TSH 0.3-3.6 UI/L	FT4 0.8-1.7 ng/dl
01.09.14	0.4	0.8

slide 7



**PRIMO. Punto chiave della storia clinica**

*NODULO*

*AUMENTO di DIMENSIONI*

**1. è significativo?**

**2. è un elemento sospetto?**

**3. è fisiologico in gravidanza?**

slide 9

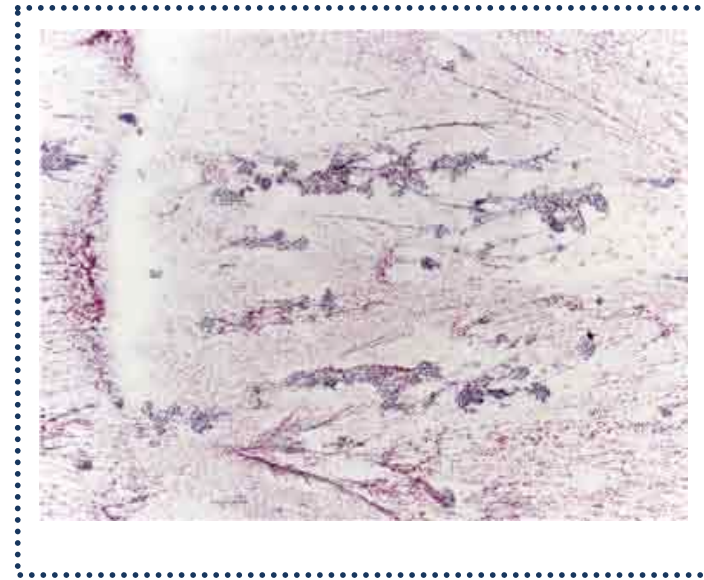
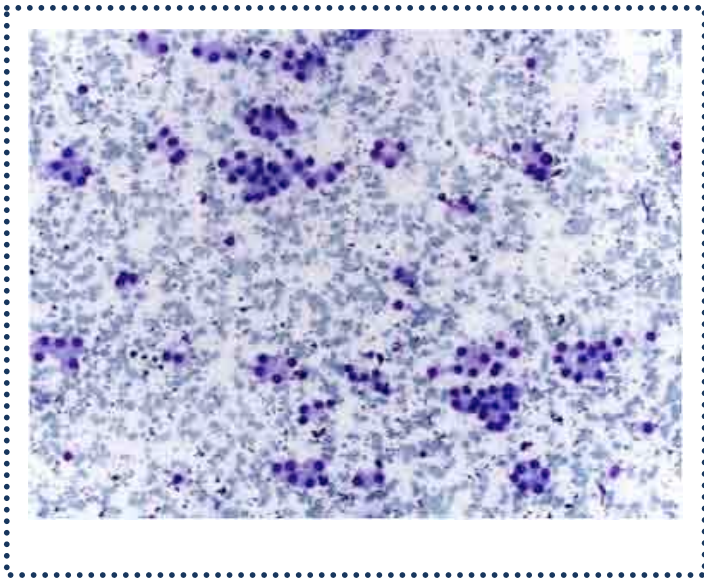
Data, 10.11.14 (quesito diagnostico in amenorrea gravidica, accesso ambulatoriale n.7)

*Agoaspirato tiroideo ecoguidato*

***Citologico:*** Agoaspirato con scarsa colloide, tralci stromali, numerosi aggregati follicolari di cellule tiroidee.

*TIR 3 B SLAPEC, THY3f BTA, classe IV Bethesda*

slide 1



---

*TIR 3 B SIAPEC, THY3f BTA,  
classe IV Bethesda*

---



*La vostra opinione!*

---

Alla luce dell'esito citologico fareste altri esami?

Se sì, quali?

Se no, perché?

**SECONDO. Punto chiave della storia clinica**

*Esame Citologico*  
**INDETERMINATO**

**1. scelta chirurgica?**

**2. wait and see?**



slide 13

Data, 12.03.15 (follow-up, accesso ambulatoriale n.8)

**Gabriella.** Età 26 aa.

Anamnesi ostetrica: parto eutocico, 13.12.14; neonata femmina 3.200 Kg

Obiettività generale e distrettuale invariata.

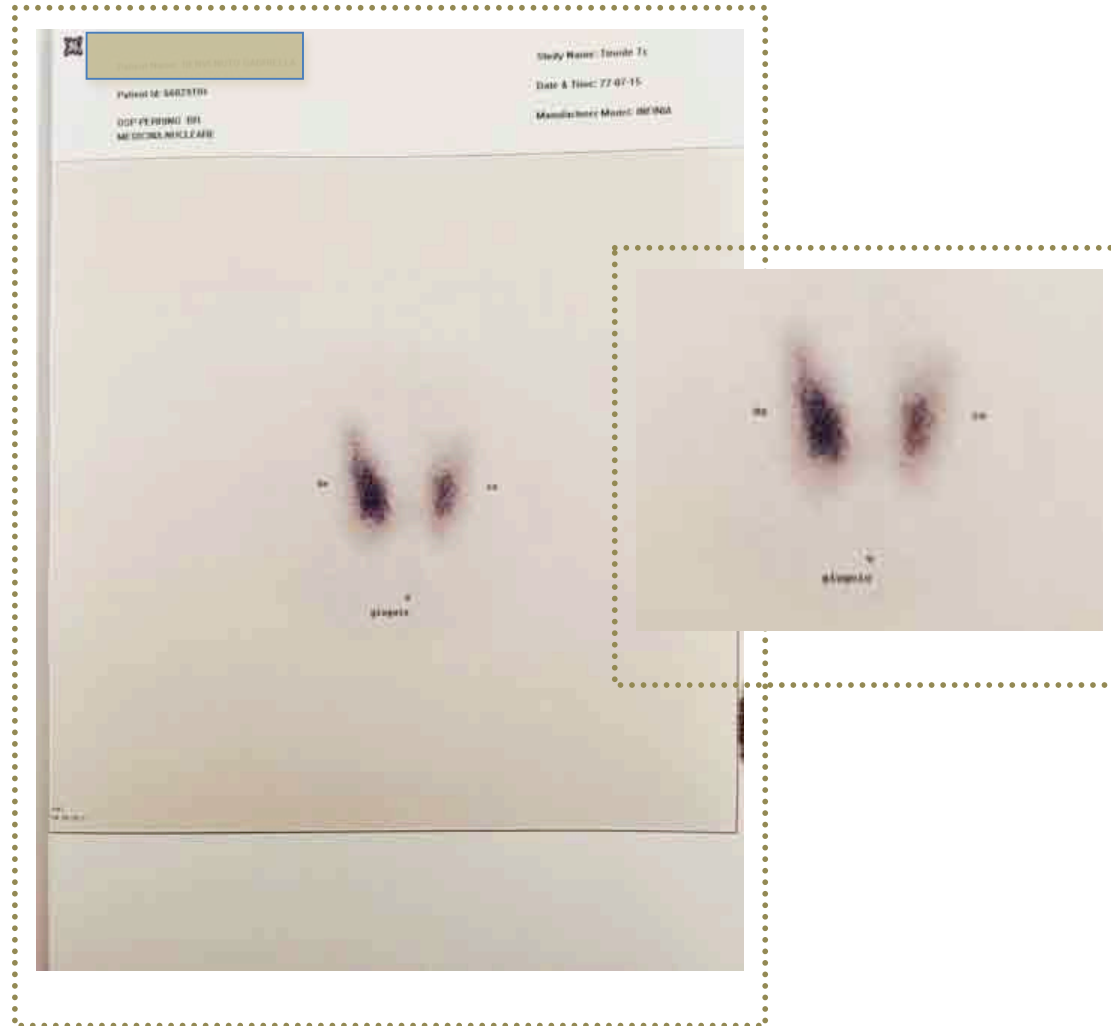
68,000 Kg 130/80 mmHg 74 b/m

Volumetria nodulo: volumetria pari a 1.5 ml

	TSH 0.3-3.6 UI/L	FT4 0.8-1.7 ng/dl	FT3 2.2-4.2 pg/ml
19.03.15	0.35	1.1	2,6



slide 14



slide 15

Data, 27.07.15

*Scintigrafia tiroidea con Tecnezio:*

“Tiroide in sede, nei limiti per dimensioni e morfologia.

Nei settori intermedi del lobo destro, verosimilmente in corrispondenza della formazione evidenziata ecograficamente, si rileva un relativo aumento della captazione del radiotecnecio, relativa inibizione funzionale del restante parenchima ghiandolare omo e controlaterale.

Nei limiti la capacità globale di captazione del radiopertecnecio”.

*DIAGNOSI*

***GOZZO UNINODULARE PRETOSSICO***